CAMPUS FORTALEZA - CURSO DE CURSOS DE SAÚDE

ANATOMIA - 2019/1

PROVA DE MONITORIA - RG

SEQUÊNCIA	**NOME DO ALUNO:** (Escreva com letra legível:)	**NOTA:**
	ASSINATURA ALUNO: (Assine aqui igual ao seu RG:)	**MATRÍCULA (RA):**

FOLHA DE GABARITO

Este é o único documento válido para a correção das questões de análise.

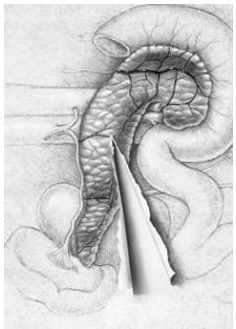

Não rasure, dobre ou amasse.

ATENÇÃO: Marque de caneta AZUL ou PRETA

QUESITO	RESPOSTA		
1	C ■	E	SR
2	C	E ■	SR
3	C	E	SR ■

...caso considere a assertiva **CERTA**

...caso considere a assertiva **ERRADA**

...caso você **NÃO SAIBA** a resposta

QUESITO	RESPOSTA		
1	C	E	SR
2	C	E	SR
3	C	E	SR
4	C	E	SR
5	C	E	SR
6	C	E	SR
7	C	E	SR
8	C	E	SR
9	C	E	SR
10	C	E	SR
11	C	E	SR
12	C	E	SR
13	C	E	SR
14	C	E	SR
15	C	E	SR
16	C	E	SR
17	C	E	SR
18	C	E	SR
19	C	E	SR
20	C	E	SR
21	C	E	SR
22	C	E	SR
23	C	E	SR
24	C	E	SR
25	C	E	SR
26	C	E	SR
27	C	E	SR
28	C	E	SR
29	C	E	SR
30	C	E	SR
31	C	E	SR
32	C	E	SR
33	C	E	SR
34	C	E	SR
35	C	E	SR
36	C	E	SR
37	C	E	SR
38	C	E	SR
39	C	E	SR
40	C	E	SR
41	C	E	SR
42	C	E	SR
43	C	E	SR
44	C	E	SR
45	C	E	SR
46	C	E	SR
47	C	E	SR
48	C	E	SR
49	C	E	SR
50	C	E	SR
51	C	E	SR
52	C	E	SR
53	C	E	SR
54	C	E	SR
55	C	E	SR
56	C	E	SR
57	C	E	SR
58	C	E	SR
59	C	E	SR
60	C	E	SR

PARA A CORREÇÃO:

Certas: _____ Erradas: _____ Sem Resposta: _____ TOTAL: _____

ESTA PÁGINA FOI INTENCIONALMENTE DEIXADA EM BRANCO

ANÁLISE

De acordo com o comando a que cada um dos itens de **1** a **60** se refira, marque, na **folha de respostas**, para cada item: o campo designado com o código **C**, caso julgue o item **CERTO**; o campo designado com o código **E**, caso julgue o item **ERRADO**; ou o campo designado com o código **SR**, caso desconheça a resposta correta. Marque, obrigatoriamente, para cada item, um, e somente um, dos três campos da **folha de respostas**, sob pena de arcar com os prejuízos decorrentes de marcações indevidas. A marcação do campo designado com o código **SR** não implicará apenação. Para as devidas marcações, use o próprio caderno e, posteriormente, a **folha de respostas**, que é o único documento válido para a correção da sua prova.

O *sistema respiratório* é formado pelos órgãos responsáveis por absorver o oxigênio pelo organismo e por eliminar o *gás carbônico* retirado das células. A esse respeito, **julgue** os itens a seguir:

1. Os pulmões estão localizados na caixa torácica, sendo envolvidos por uma membrana de camada simples, denominada de pleura.
2. O controle do ritmo involuntário da respiração é exercido, principalmente, pela medula oblonga.
3. Os pulmões, por serem pares, são simétricos; o direito é o espelho do esquerdo e vice-versa.
4. A incisura cardíaca é um acidente anatômico de ambos os pulmões.
5. A fissura horizontal é encontrada em ambos os pulmões.
6. A respiração aeróbica ocorre nos alvéolos pulmonares e o processo de difusão de gases que ocorre durante tal respiração é chamado de hematose.

Acerca da *anatomia do sistema respiratório*, **julgue** os itens a seguir:

7. A laringe é um tubo cartilaginoso que conecta a faringe com a traqueia.
8. No nível do ângulo esternal, a traqueia se bifurca em dois tubos menores, chamados de brônquios primários direito e esquerdo.
9. Na face anterior do pescoço forma-se a *proeminência laríngea*, chamada de *pomo de Adão*, que é mais visível nos homens.
10. Na laringe, encontram-se as pregas vocais verdadeiras e as pregas vestibulares chamadas de pregas vocais falsas.
11. A traqueia exerce unicamente função respiratória e é formada por anéis cartilaginosos, abertos na sua região dorsal, que é adjacente ao esôfago.

As assertivas a seguir dizem respeito à *porção condutória* do *sistema respiratório*. **Analise-as** e **julgue-as**:

12. A cartilagem bronquial mais inferior que separa ambos os brônquios primários em sua origem e forma uma cumeeira interna, é chamada de *úvula*.
13. O limite posterior da cavidade nasal é denominado de *fauces*.
14. A faringe é normalmente conhecida como garganta e sua parte oral é comum aos sistemas respiratório e digestório.
15. Cada brônquio primário se projeta lateralmente em direção a cada pulmão dividindo-se em brônquios lobares.

Define-se o *Sistema Circulatório* como sendo um sistema constituído por tubos (vasos), por onde circulam os *humores* – Sangue e Linfa. Nesse contexto, **julgue** as proposições a seguir:

16. As artérias são mais elásticas do que as veias.
17. O sistema circulatório é um sistema semiaberto para que o sangue possa chegar até os capilares.
18. Em toda sua extensão, as artérias conduzem sangue rico em oxigênio.
19. O sistema venoso é ilustrado nas imagens dos atlas de anatomia com a cor *verde* devido a linfa ter esta cor em casos de normalidade.

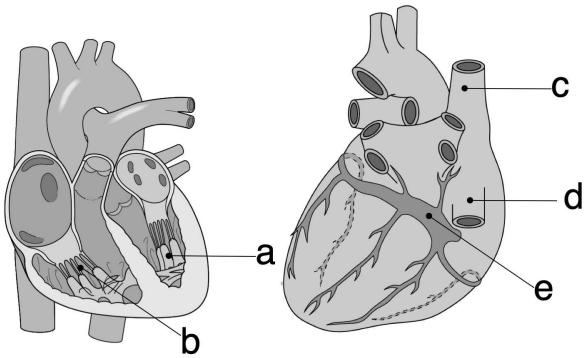

A ilustração mostra o *coração humano* aberto com suas estruturas anatômicas apontadas com letras. **Analise** e **julgue** as assertivas que se seguem no sentido da sua veracidade em relação à figura e sobre o que se afirma:

20. os *músculos papilares* estão indicados pela letra "**a**".
21. As *cordoalhas tendíneas*, assinaladas pela letra "**b**", ligam-se à todas as quatro valvas cardíacas, inclusive às semilunares, impedindo que suas cúspides se hiperestendam, danificando-as.
22. A letra "**c**" aponta para a *veia cava superior*.
23. A *aorta* é a artéria mais calibrosa dentre os vasos da base. Está apontada com a letra "**d**".
24. O *seio coronário*, letra "**e**" na imagem, é uma estrutura venosa.

No que tange à *anatomia funcional* do *sistema circulatório*, **julgue** os itens a seguir:

25. O músculo chamado de *coração periférico* é a *panturrilha*.
26. A Circulação *somática* é também chamada de pequena circulação.
27. A circulação linfática se comunica com a circulação sistêmica.
28. As carótidas são artérias situadas na região cervical.
29. Quando as paredes das veias dos membros inferiores não conseguem se manter e se dilatam em grandes proporções, tem-se como manifestação clinica o quadro de *varizes*.
30. O *nó atrioventricular* é considerado marcapasso natural do coração.

Pode-se considerar como *glândula anexa* do *sistema digestório*: (**julgue** como CERTO ou ERRADO)

31. O pâncreas.
32. A vesícula biliar.
33. O apêndice vermiforme.
34. O fígado

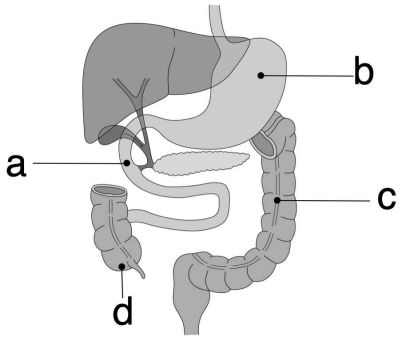

A ilustração é o *esquema simplificado* de órgãos do *sistema digestório* humano assinalados com letras. Tendo-a como base, **julgue** as assertivas deste bloco:

35. A letra "**c**" aponta para o *jejuno*, a segunda porção do intestino.
36. O *ceco* ou *cécum*, tem o formato de um fundo de saco e está assinalado pela letra "**d**" na imagem.
37. O órgão assinalado por "**b**" possui dois esfíncteres: o superior é chamado de *corona*, devido estar próximo ao coração e o inferior é chamado de *piloro*.
38. O órgão assinalado por "**b**" é o *estômago*. Possui duas curvaturas, um fundo e um antro.
39. O *duodeno* é a primeira porção do intestino delgado. Está indicado pela letra "**a**".

Um rapaz de 22 anos foi à academia para o treino de musculação às 16 horas como de costume, tendo almoçado *hamburger com batata frita* três horas antes. Nesse contexto, e no que diz respeito à anatomia funcional do *sistema digestório*, **analise** e **julgue** as proposições:

40. O estômago recebe o conteúdo mastigado e ensalivado através dos *movimentos peristálticos* do esôfago.
41. Nos intestinos, as *microvilosidades* diminuem a área de absorção, razão pela qual o tal rapaz poderia queixar-se de má digestão ou dor epigástrica.
42. O conteúdo digerido no intestino delgado, chama-se *quimo*.
43. As gorduras da batata frita e da carne são conduzidas dão à *linfa aspecto leitoso*.
44. As moléculas dos alimentos digeridos vão ao *fígado* através de um sistema venoso dedicado chamado de *sistema porta hepático*.
45. Na boca começou a o processo de digestão do pão no que se chama de *bolo alimentar*.

Nula medicina sine anatomia.

A *anatomia* é a disciplina básica para as ciências médicas. Ela possui regras de nomenclatura oficialmente adotadas em consenso mundial, denominadas de *nômina anatômica*. **Analise** e **julgue** os itens a seguir:

46. Apesar de uma pessoa que remove as *tonsilas palatinas* se submeter a um processo cirúrgico chamado de '*amigdalectomia*', o termo *amigdala* para a estrutura anatômica retirada, nesse caso, não é mais aceito.
47. O órgão da audição pode ser chamado tanto de *ouvido* como de *orelha*.
48. As nomina atual vigente *considera errado* os termos *patela*, *ulna* e '*sistema digestório*'
49. Os termos *Trompa de Falópio* e *tendão de Aquiles* são considerados **epônimos** e são aceitos plenamente na nômina em vigor.

Quando se estuda anatomia, inicia-se por *termos* e *conceitos introdutórios básicos* que devem ser aprendidos para serem aplicados durante o curso. A esse respeito **analise** as proposições a seguir e **julgue-as**:

50. *Normal*, para a anatomia, é o mais comum, o que se encontra na maioria dos casos.
51. *Variação anatômica* é o que foge do normal com prejuízo da função.
52. A fuga da normalidade sem prejuízo da função é chamada de *anomalia*.
53. Um caso de *anencefalia* é considerado *monstruosidade*, mas devido ao peso do termo em língua portuguesa, considera-se *anomalia*.
54. A *Posição de descrição anatômica* é a posição padrão para evitar termos diferentes nas descrições anatômicas portanto apenas uma posição de referência não devendo ser utilizada para examinar o paciente.

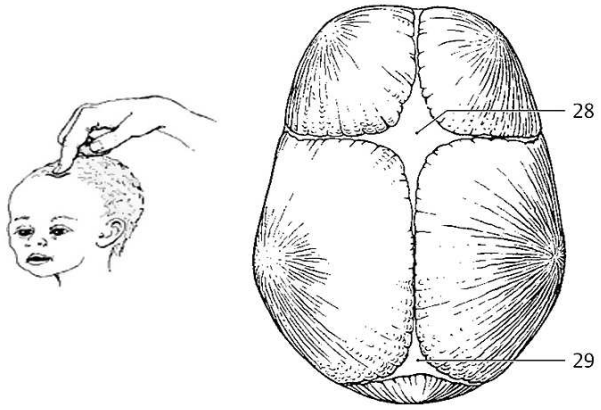

Observa-se, na imagem que ilustra esta questão, o desenho do *crânio de um recém-nascido* e algumas estruturas assinaladas por números. Utilize-a para **analisar** e **julgar** os itens a seguir:

55. Os planos *coronal* e *sagital* são paralelos entre si.
56. O *plano sagital mediano* é um plano que passa exatamente sobre a *sutura sagital* e recebe este nome devido à semelhança com uma seta *(sagitta)* que os antigos anatomistas observaram formada pela linha que começa e termina nas estruturas **29** e **28**.
57. A *fontanela anterior*, assinalada com **28**, é também chamada de *fontículo* anterior ou *bregma*.
58. A *fontanela posterior* ou *lâmbda* está assinalada pelo número **29**.
59. Os termos *sargital* e *sagital* são corretos, assim como *parietal* e *pariental*.
60. O *plano sagital mediano* divide o corpo em metades *que não são* simétricas.