CAMPUS FORTALEZA - CURSO DE CURSOS DE SAÚDE

ANATOMIA - 2019/1

PROVA DE MONITORIA - RG

SEQUÊNCIA	**NOME DO ALUNO:** (Escreva com letra legível:)	**NOTA:**
	ASSINATURA ALUNO: (Assine aqui igual ao seu RG:)	**MATRÍCULA (RA):**

FOLHA DE GABARITO

Este é o único documento válido para a correção das questões de análise.

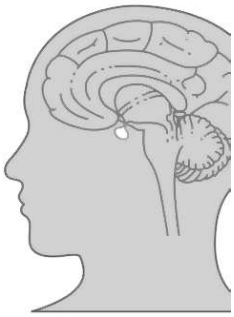

Não rasure, dobre ou amasse.

ATENÇÃO: Marque de caneta AZUL ou PRETA

QUESITO	RESPOSTA	QUESITO	RESPOSTA	QUESITO	RESPOSTA
1	C ● E SR	2	C E ● SR	3	C E ● SR

...caso considere a assertiva **CERTA**

...caso considere a assertiva **ERRADA**

...caso você **NÃO SAIBA** a resposta

QUESITO	RESPOSTA	QUESITO	RESPOSTA	QUESITO	RESPOSTA
1	C E SR	21	C E SR	41	C E SR
2	C E SR	22	C E SR	42	C E SR
3	C E SR	23	C E SR	43	C E SR
4	C E SR	24	C E SR	44	C E SR
5	C E SR	25	C E SR	45	C E SR
6	C E SR	26	C E SR	46	C E SR
7	C E SR	27	C E SR	47	C E SR
8	C E SR	28	C E SR	48	C E SR
9	C E SR	29	C E SR	49	C E SR
10	C E SR	30	C E SR	50	C E SR
11	C E SR	31	C E SR	51	C E SR
12	C E SR	32	C E SR	52	C E SR
13	C E SR	33	C E SR	53	C E SR
14	C E SR	34	C E SR	54	C E SR
15	C E SR	35	C E SR	55	C E SR
16	C E SR	36	C E SR	56	C E SR
17	C E SR	37	C E SR	57	C E SR
18	C E SR	38	C E SR	58	C E SR
19	C E SR	39	C E SR	59	C E SR
20	C E SR	40	C E SR	60	C E SR

PARA A CORREÇÃO:

Certas: _____ Erradas: _____ Sem Resposta: _____ TOTAL: _____

ESTA PÁGINA FOI INTENCIONALMENTE DEIXADA EM BRANCO

ANÁLISE

De acordo com o comando a que cada um dos itens de **1** a **60** se refira, marque, na **folha de respostas**, para cada item: o campo designado com o código **C**, caso julgue o item **CERTO**; o campo designado com o código **E**, caso julgue o item **ERRADO**; ou o campo designado com o código **SR**, caso desconheça a resposta correta. Marque, obrigatoriamente, para cada item, um, e somente um, dos três campos da **folha de respostas**, sob pena de arcar com os prejuízos decorrentes de marcações indevidas. A marcação do campo designado com o código **SR** não implicará apenação. Para as devidas marcações, use o próprio caderno e, posteriormente, a **folha de respostas**, que é o único documento válido para a correção da sua prova.

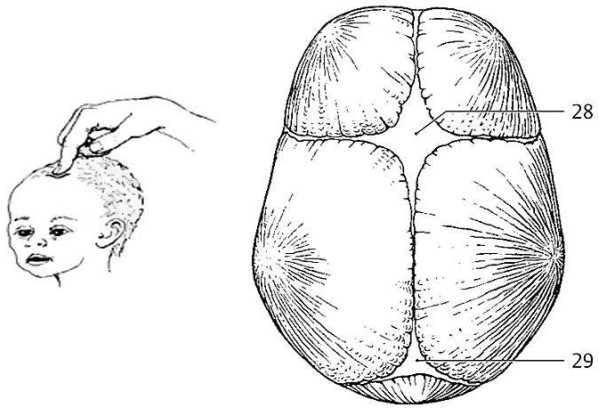

Observa-se, na imagem que ilustra esta questão, o desenho do *crânio de um recém-nascido* e algumas estruturas assinaladas por números. Utilize-a para **analisar** e **julgar** os itens a seguir:

1. A *fontanela anterior*, assinalada com **28**, é também chamada de *fontículo* anterior ou *bregma*.
2. A *fontanela posterior* ou *lâmbda* está assinalada pelo número **29**.
3. Os termos *sargital* e *sagital* são corretos, assim como *parietal* e *pariental*.
4. O *plano sagital mediano* divide o corpo em metades *que não são* simétricas.
5. Os planos *coronal* e *sagital* são paralelos entre si.
6. O *plano sagital mediano* é um plano que passa exatamente sobre a *sutura sagital* e recebe este nome devido à semelhança com uma seta *(sagitta)* que os antigos anatomistas observaram formada pela linha que começa e termina nas estruturas **29** e **28**.

Quando se estuda anatomia, inicia-se por *termos* e *conceitos introdutórios básicos* que devem ser aprendidos para serem aplicados durante o curso. A esse respeito **analise** as proposições a seguir e **julgue-as**:

7. A fuga da normalidade sem prejuízo da função é chamada de *anomalia*.
8. Um caso de *anencefalia* é considerado *monstruosidade*, mas devido ao peso do termo em língua portuguesa, considera-se *anomalia*.
9. *Variação anatômica* é o que foge do normal com prejuízo da função.
10. *Normal*, para a anatomia, é o mais comum, o que se encontra na maioria dos casos.
11. A *Posição de descrição anatômica* é a posição padrão para evitar termos diferentes nas descrições anatômicas portanto apenas uma posição de referência não devendo ser utilizada para examinar o paciente.

Nula medicina sine anatomia.

A *anatomia* é a disciplina básica para as ciências médicas. Ela possui regras de nomenclatura oficialmente adotadas em consenso mundial, denominadas de *nômina anatômica*. **Analise** e **julgue** os itens a seguir:

12. Apesar de uma pessoa que remove as *tonsilas palatinas* se submeter a um processo cirúrgico chamado de '*amigdalectomia*', o termo *amigdala* para a estrutura anatômica retirada, nesse caso, não é mais aceito.
13. As nomina atual vigente *considera errado* os termos *patela*, *ulna* e '*sistema digestório*'
14. Os termos *Trompa de Falópio* e *tendão de Aquiles* são considerados **epônimos** e são aceitos plenamente na nômina em vigor.
15. O órgão da audição pode ser chamado tanto de *ouvido* como de *orelha*.

O *sistema respiratório* é formado pelos órgãos responsáveis por absorver o oxigênio pelo organismo e por eliminar o *gás carbônico* retirado das células. A esse respeito, **julgue** os itens a seguir:

16. Os pulmões, por serem pares, são simétricos; o direito é o espelho do esquerdo e virce-versa.
17. A fissura horizontal é encontrada em ambos os pulmões.
18. A incisura cardíaca é um acidente anatômico de ambos os pulmões.
19. O controle do ritmo involuntário da respiração é exercido, principalmente, pela medula oblonga.
20. A respiração aeróbica ocorre nos alvéolos pulmonares e o processo de difusão de gases que ocorre durante tal respiração é chamado de hematose.
21. Os pulmões estão localizados na caixa torácica, sendo envolvidos por uma membrana de camada simples, denominada de pleura.

As assertivas a seguir dizem respeito à *porção condutória* do *sistema respiratório*. **Analise-as** e **julgue-as**:

22. O limite posterior da cavidade nasal é denominado de *fauces*.
23. A faringe é normalmente conhecida como garganta e sua parte oral é comum aos sistemas respiratório e digestório.
24. Cada brônquio primário se projeta lateralmente em direção a cada pulmão dividindo-se em brônquios lobares.
25. A cartilagem bronquial mais inferior que separa ambos os brônquios primários em sua origem e forma uma cumeeira interna, é chamada de *úvula.*

Acerca da *anatomia do sistema respiratório*, **julgue** os itens a seguir:

26. A traqueia exerce unicamente função respiratória e é formada por anéis cartilaginosos, abertos na sua região dorsal, que é adjacente ao esôfago.
27. Na laringe, encontram-se as pregas vocais verdadeiras e as pregas vestibulares chamadas de pregas vocais falsas.
28. A laringe é um tubo cartilaginoso que conecta a faringe com a traqueia.
29. Na face anterior do pescoço forma-se a *proeminência laríngea*, chamada de *pomo de Adão*, que é mais visível nos homens.
30. No nível do ângulo esternal, a traqueia se bifurca em dois tubos menores, chamados de brônquios primários direito e esquerdo.

Define-se o *Sistema Circulatório* como sendo um sistema constituído por tubos (vasos), por onde circulam os *humores* – Sangue e Linfa. Nesse contexto, **julgue** as proposições a seguir:

31. O sistema venoso é ilustrado nas imagens dos atlas de anatomia com a cor *verde* devido a linfa ter esta cor em casos de normalidade.
32. As artérias são mais elásticas do que as veias.
33. O sistema circulatório é um sistema semiaberto para que o sangue possa chegar até os capilares.
34. Em toda sua extensão, as artérias conduzem sangue rico em oxigênio.

No que tange à *anatomia funcional* do *sistema circulatório*, **julgue** os itens a seguir:

35. Quando as paredes das veias dos membros inferiores não conseguem se manter e se dilatam em grandes proporções, tem-se como manifestação clinica o quadro de *varizes*.
36. O músculo chamado de *coração periférico* é a *panturrilha*.
37. As carótidas são artérias situadas na região cervical.
38. A circulação linfática se comunica com a circulação sistêmica.
39. A Circulação *somática* é também chamada de pequena circulação.
40. O *nó atrioventricular* é considerado marcapasso natural do coração.

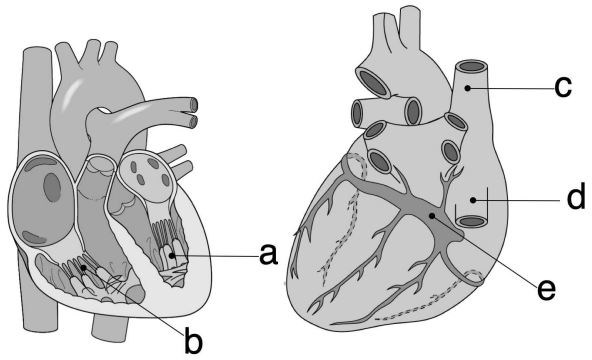

A ilustração mostra o *coração humano* aberto com suas estruturas anatômicas apontadas com letras. **Analise** e **julgue** as assertivas que se seguem no sentido da sua veracidade em relação à figura e sobre o que se afirma:

41. O *seio coronário*, letra "**e**" na imagem, é uma estrutura venosa.
42. os *músculos papilares* estão indicados pela letra "**a**".
43. As *cordoalhas tendíneas*, assinaladas pela letra "**b**", ligam-se à todas as quatro valvas cardíacas, inclusive às semilunares, impedindo que suas cúspides se hiperestendam, danificando-as.
44. A letra "**c**" aponta para a *veia cava superior*.
45. A *aorta* é a artéria mais calibrosa dentre os vasos da base. Está apontada com a letra "**d**".

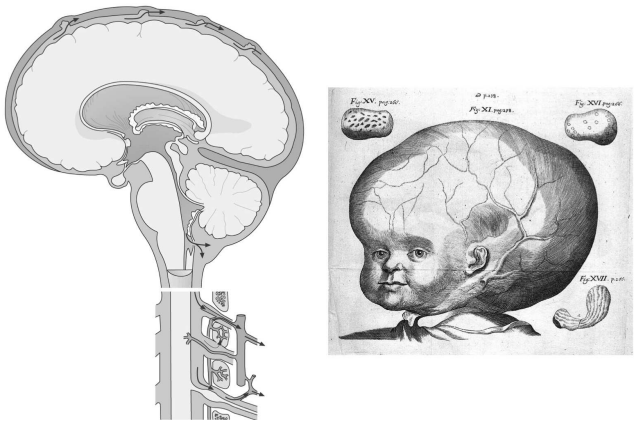

Julgue as assertivas deste bloco tendo como base o que ilustra a figura acima:

46. As *granulações aracnóideas* reabsorvem o líquor para os seios venosos.
47. A *dura-máter* é a meninge mais externa. Ela contém o *seio sagital superior*.
48. Observa-se o sistema de drenagem e circulação do líquor nos seios da dura-máter.
49. A *hidrocefalia* é uma manifestação clínica severa de obstrução na circulação do líquido cefalorraquidiano.

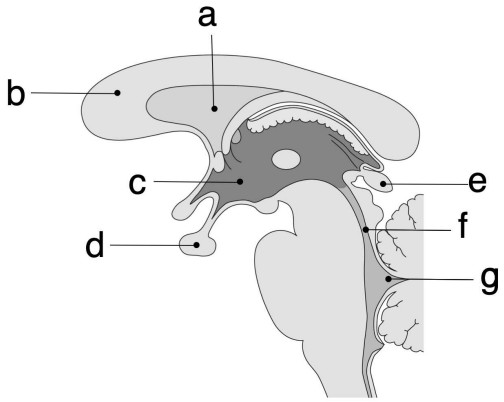

A figura acima exibe de forma esquematizada um *corte sagital mediano* do *encéfalo*. Várias estruturas foram rotuladas com letras. **Responda** às próximas assertivas, **julgando-as**:

50. O *septo pelúcido* (**a**) ao ser retirado, exibe um dos ventrículos laterais.
51. A estrutura assinalada com(**b**) é a *aderência intertalâmica*.
52. O *hipotálamo* (**c**) é uma pequena estrutura do *diencéfalo* com muitas funções do sistema regulador.
53. A *epífise* (**d**) está ligada ao *hipotálamo* através do *infundíbulo*.
54. A *pineal* (**e**) é a parte mais proeminente do *epitálamo*.
55. O *aqueduto do mesencéfalo* (**f**) que liga os ventrículos III e IV, pode ser grafado como '*arqueduto do mesencéfalo*', ***com 'r'***.
56. O *quarto ventrículo* – IV – está assinalado pela letra (**g**) e está situado posteriormente ao cerebelo.

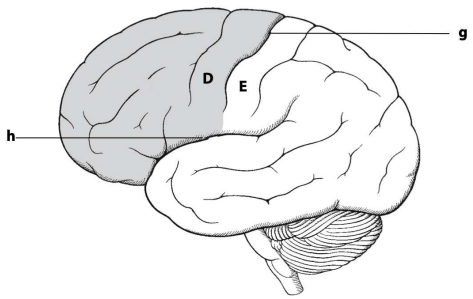

Uma ilustração clássica do *telencéfalo* é vista acima. Quatro estruturas estão assinaladas com letras. A respeito delas, **julgue** as assertivas a seguir:

57. O *córtex motor primário* (**E**) elabora a maioria dos nossos movimentos.
58. O *sulco de Sylvius* é o epônimo para sulco ou fissura lateral, apontada pela letra '**h**'.
59. O *sulco pós-central* (**g**) separa os lobos frontal e parietal.
60. Em '**D**' temos o *córtex sensorial primário*.