Sistema ESQUELÉTICO

AXIAL

mussejereissati@hotmail.com

www.mussejereissati.com

@mussejereissati

Osteologia

Estudo dos ossos e do esqueleto

Esqueleto

conjunto de OSSOS (peças duras) e CARTILAGENS (tecido conjuntivo resistente) que se interligam para formar o "arcabouço" do corpo.

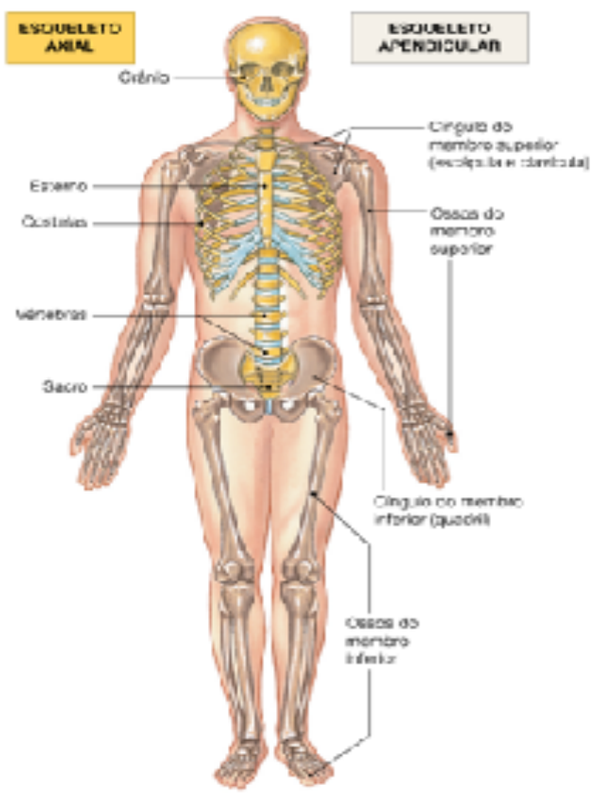

(b) Sistema esquelético.

Funções do Esqueleto

- Proteção: coração, pulmões, SNC, Hipófise, olho
- Sustentação e conformação do corpo
- Armazenamento de Ca e P: calcificação fetal
- Sistemas de alavancas: movimentadas pelos músculos
- Produção de células do sangue (função hematopoiética): medula óssea

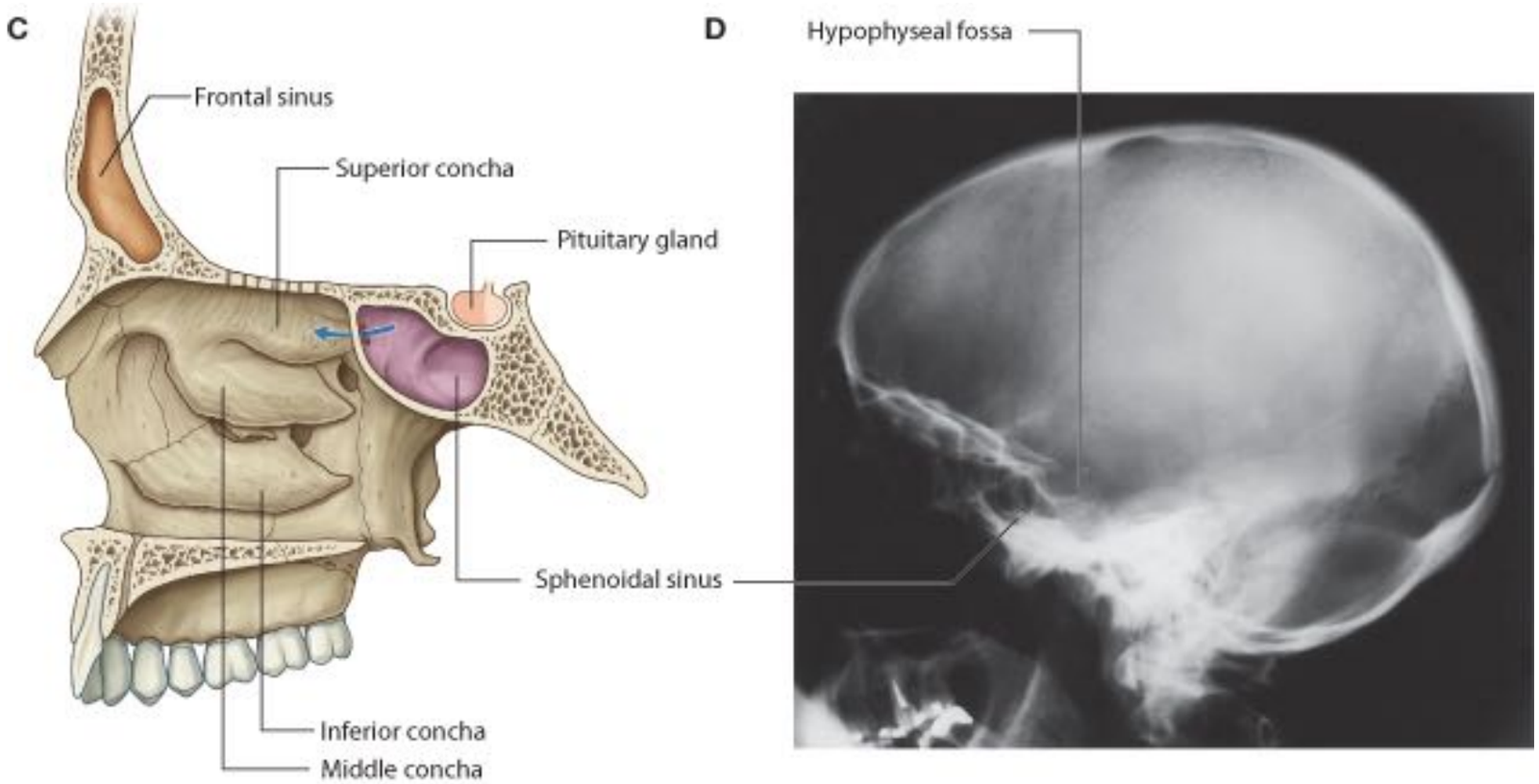

© Elsevier. Drake et al: Gray's Anatomy for Students - www.studentconsult.com

Esqueleto - Divisão:

Esqueleto Axial: porção mediana (eixo do corpo)
Esqueleto Apendicular: porção que se fixa ao eixo

* CÍNGULOS ou CINTURAS

(união entre as duas porções):

- **Escapular (Torácica):** escápula e clavícula
- **Pélvica:** ossos do quadril

Esqueleto

NÚMERO DOS OSSOS: ~ 206 ossos no indivíduo adulto

Fatores de variação: Etários, Individuais e Critérios de Contagem

Classificação dos ossos:

- **OSSO LONGO:** fêmur, úmero, rádio, ulna (ou cúbito), tíbia, fíbula (ou perônio), falanges

Constituintes: 2 Epífises e 1 Diáfise

Medula Óssea – interior do Canal Medular

Cartilagem Epifisial (disco cartilaginoso): crescimento do osso

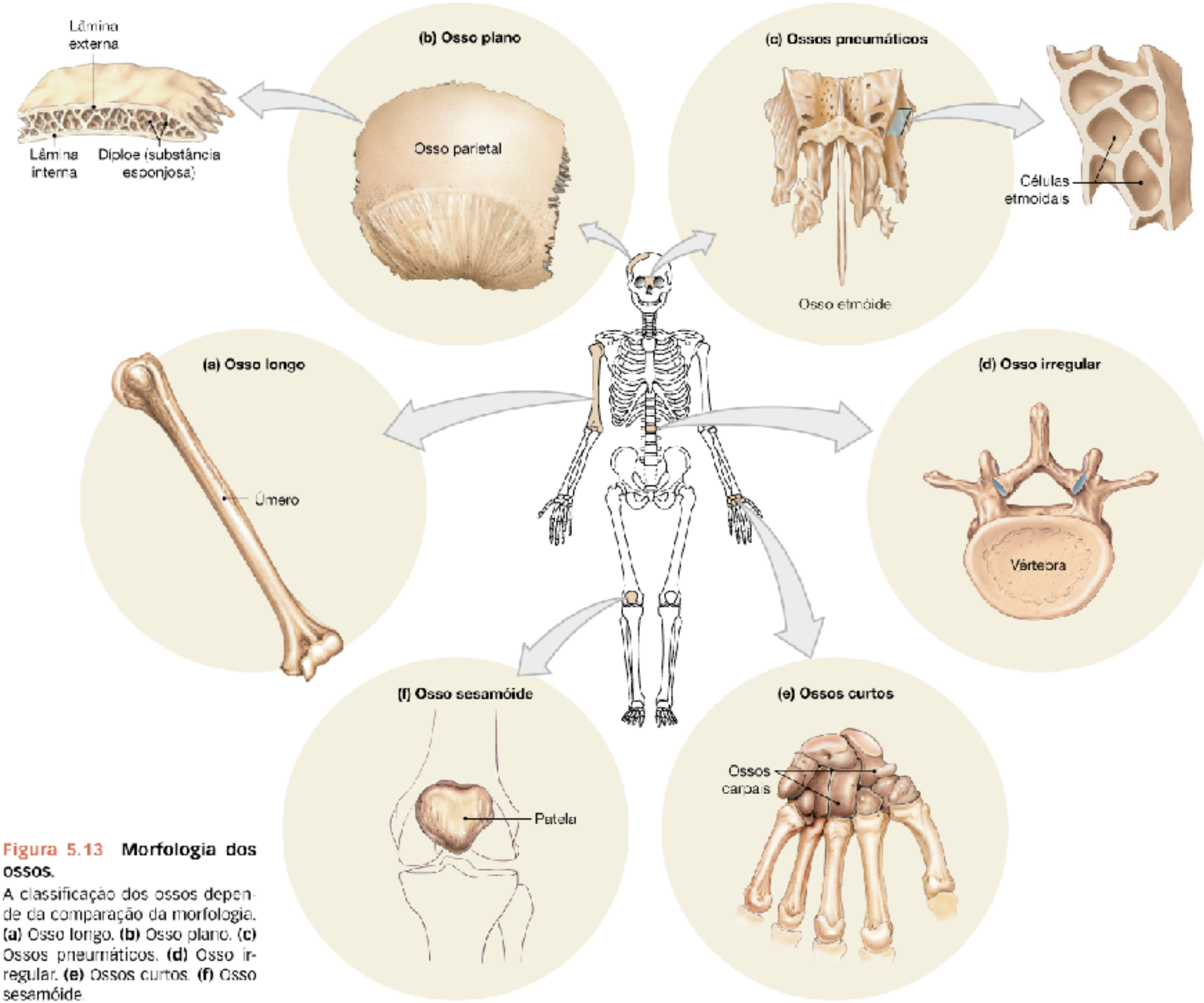

Figura 5.13 Morfologia dos ossos.
A classificação dos ossos depende da comparação da morfologia. **(a)** Osso longo. **(b)** Osso plano. **(c)** Ossos pneumáticos. **(d)** Osso irregular. **(e)** Ossos curtos. **(f)** Osso sesamóide.

Classificação dos ossos:

- **OSSO CURTO:** ossos do carpo e do tarso

- **OSSO IRREGULAR:** vértebras e osso temporal

- **OSSO PNEUMÁTICO:** ossos do crânio: frontal, maxilar, temporal, etmóide e esfenoide.

Cavidades (SINUS ou SEIO): volume variável, revestidas de mucos e contendo ar

- **OSSOS SESAMOIDES:** patela.

Dentro de tendões (intratendíneos) ou cápsula fibrosa (peri-articulares)

Periósteo

Conceito: delicada membrana conjuntiva que reveste o osso (exceção das superfícies articulares) - Sítio de dor (inervação)

- **Divisões: Folhetos:** superficial e profundo (Osteogênico) – espessamento do osso

IMPORTÂNCIA: artérias do periósteo penetram no osso (irrigação da medula óssea) - NUTRIÇÃO

Ósteo <> Óstio

Anatomia de um Osso típico

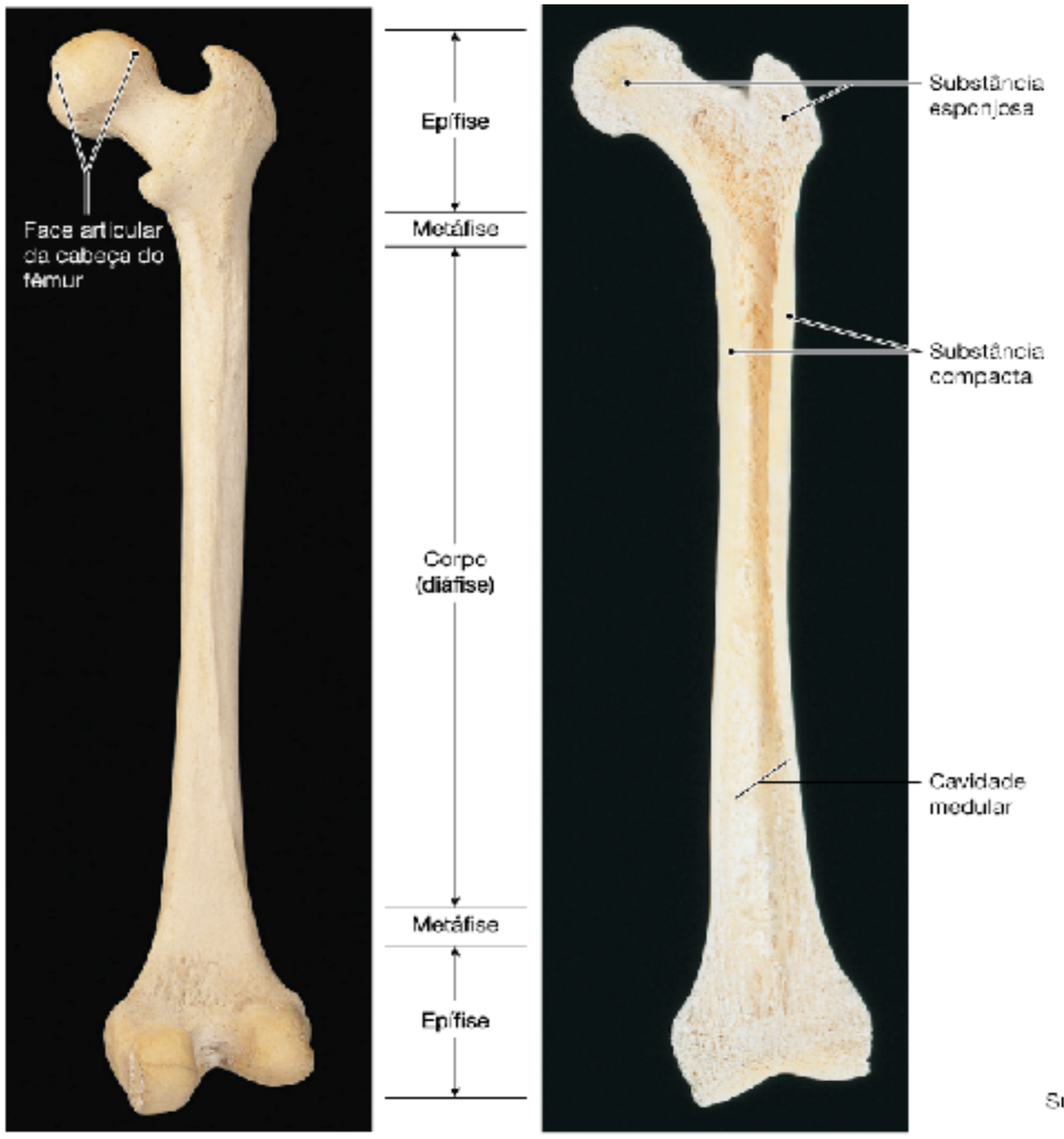

Vista posterior

(a) Fêmur

Vista em corte

(b) Orientação das trabéculas na epífise

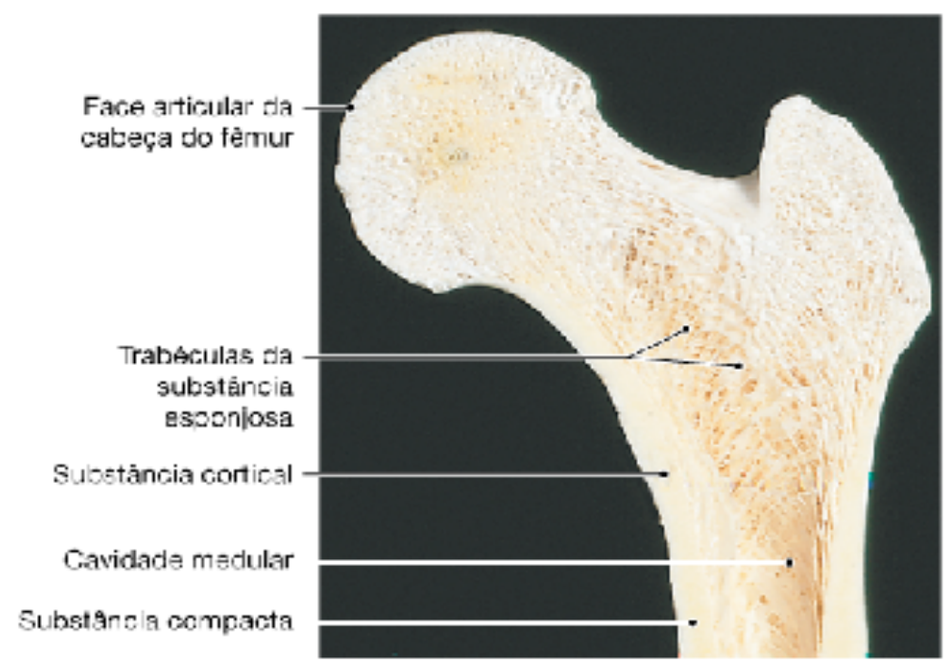

(c) Epífise, vista em corte

Estrutura do Osso

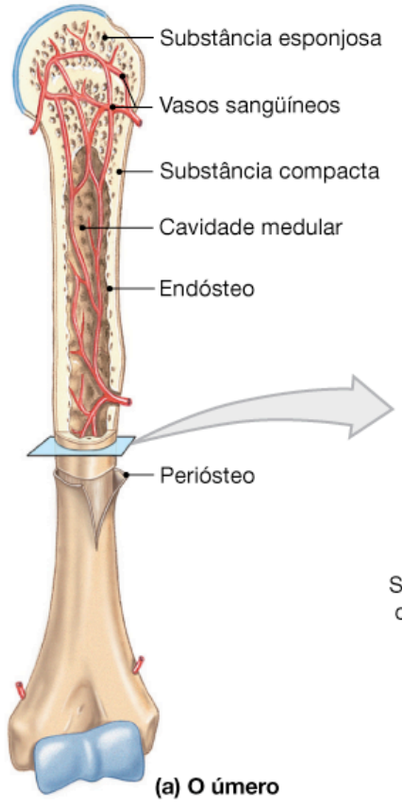

(a) O úmero

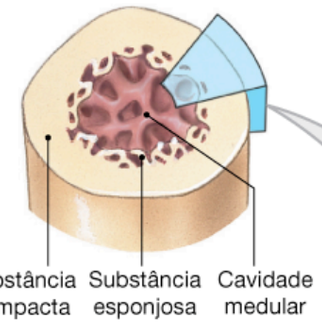

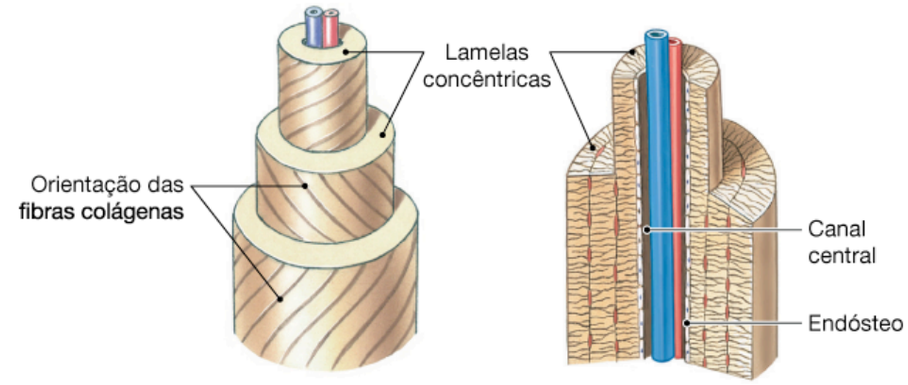

(c) Osteona

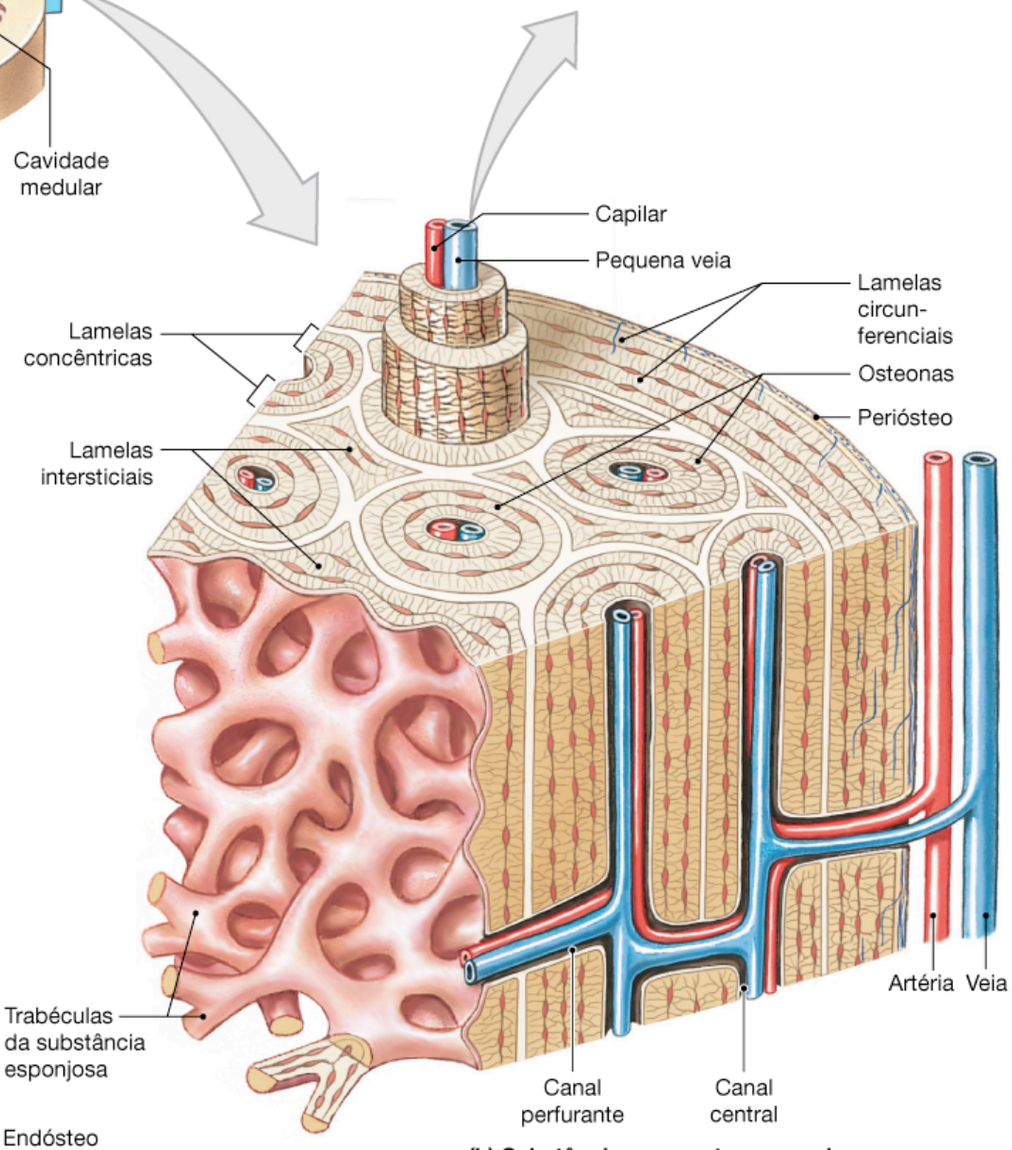

(b) Substância compacta e esponjosa

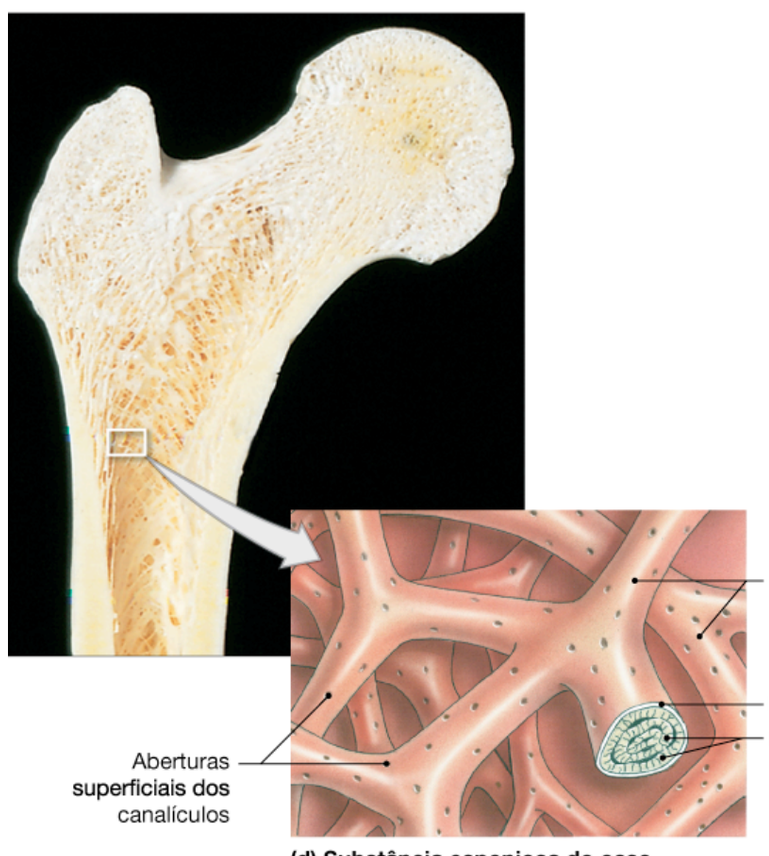

(d) Substância esponjosa do osso

Osteogênese

Osteócito: Célula óssea madura que mantém a matriz óssea

Osteoblasto: Célula óssea imatura que secreta componentes orgânicos da matriz

Célula osteoprogenitora: Célula-tronco cuja divisão gera osteoblastos

Osteoclasto: Célula multinucleada que secreta ácidos e enzimas para dissolver a matriz óssea

(a) Células ósseas

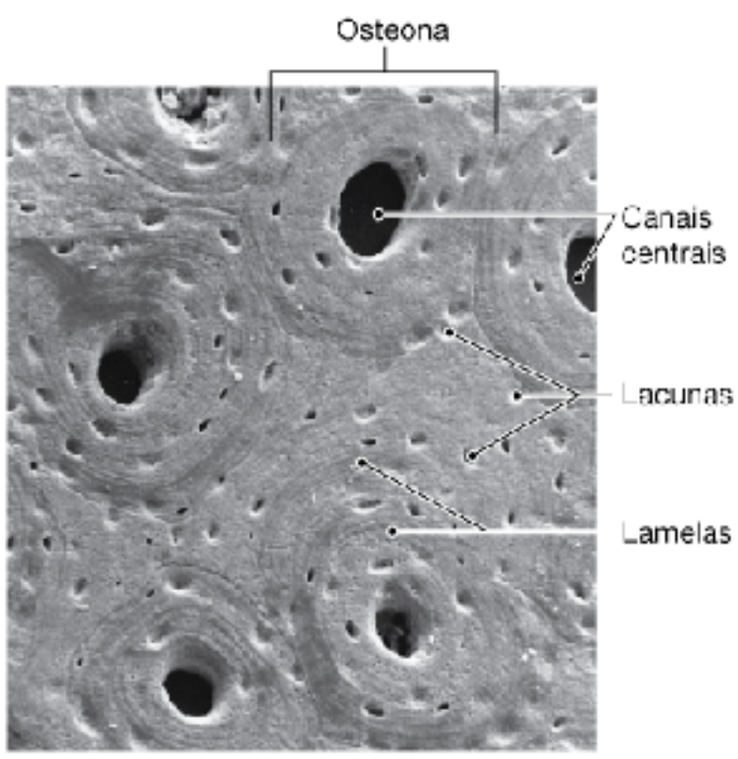

(b) MEV de osteonas MEV × 182

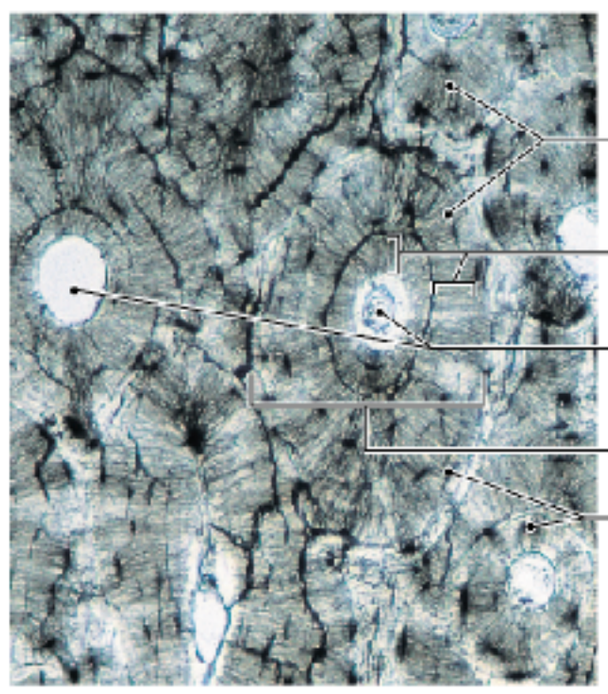

(c) Micrografia de luz de osteonas ML × 220

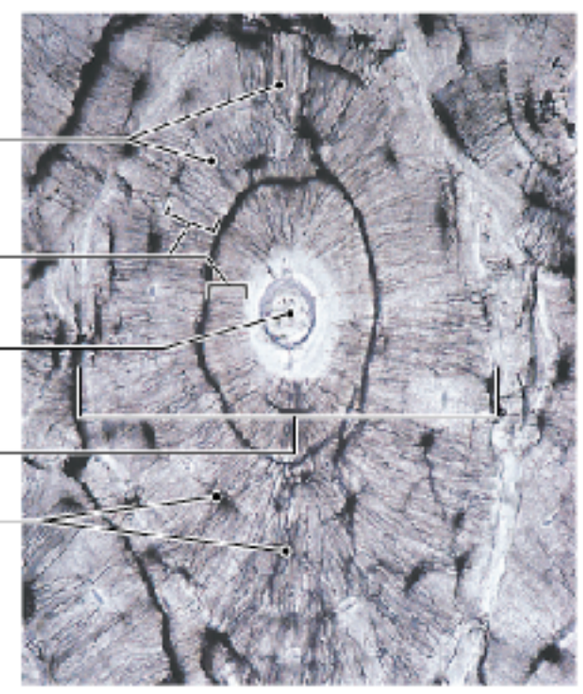

(d) Micrografia de luz de uma osteona ML × 343

Periósteo e Endósteo

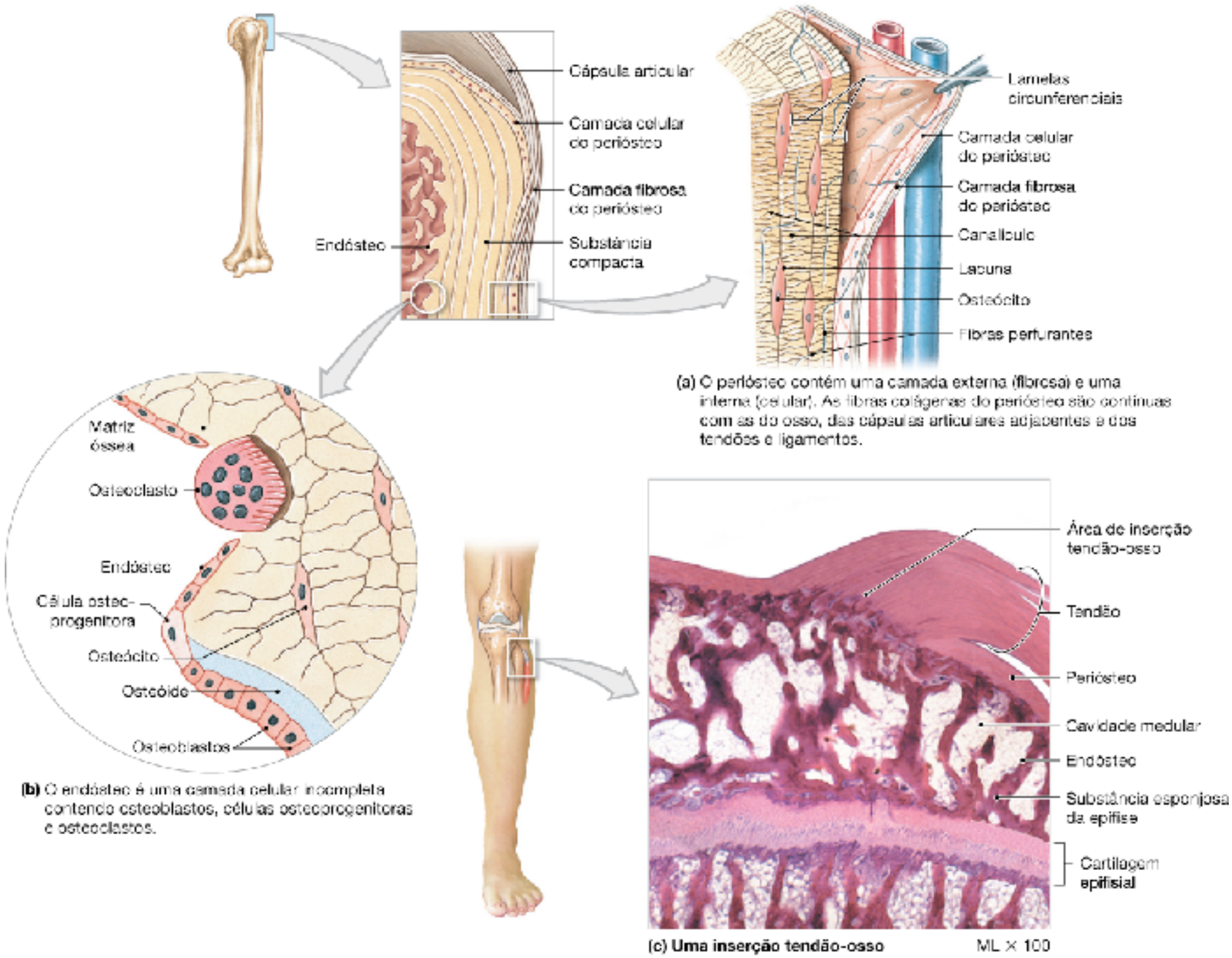

(a) O periósteo contém uma camada externa (fibrosa) e uma interna (celular). As fibras colágenas do periósteo são contínuas com as do osso, das cápsulas articulares adjacentes e dos tendões e ligamentos.

(b) O endósteo é uma camada celular incompleta contendo osteoblastos, células osteoprogenitoras e osteoclastos.

(c) Uma inserção tendão-osso ML × 100

Figura 5.4 Anatomia e histologia do periósteo e do endósteo. Representação diagramática das localizações do periósteo e do endósteo. (a) O periósteo. (b) O endósteo. (c) Uma inserção tendão-osso.

Cartilagem (Tecido Cartilaginoso)

Conceito: é um tecido elástico e flexível, branco, acinzentado ou transparente, aderente às superfícies articulares dos ossos.

Também é encontrado em outros locais:
orelha(pavilhão auricular) e nariz.

Formação: condrócitos e condroblastos (células)
Revestimento: pericôndrio (fibrocartilagem não possui pericôndrio).
Função: revestir, proteger, dar forma e sustentação a algumas partes do corpo (mas com menor rigidez que os ossos) e para evitar atrito entre os ossos.

No tecido cartilaginoso não existem vasos sanguíneos, nervos e vasos linfáticos.

Cartilagem (Tecido Cartilaginoso)

Cartilagem de crescimento ou disco epifisial: é uma cartilagem presente nas epífises dos ossos longos jovens, modulando seu crescimento.

Hialino. adj. (fr. e ing. hyaline). Que tem a transparência do vidro. Ex.: cartilagem hialina, degenerescência hialina.

chondro = condro = khondros (grego)

chondro = condro = khondros (grego)

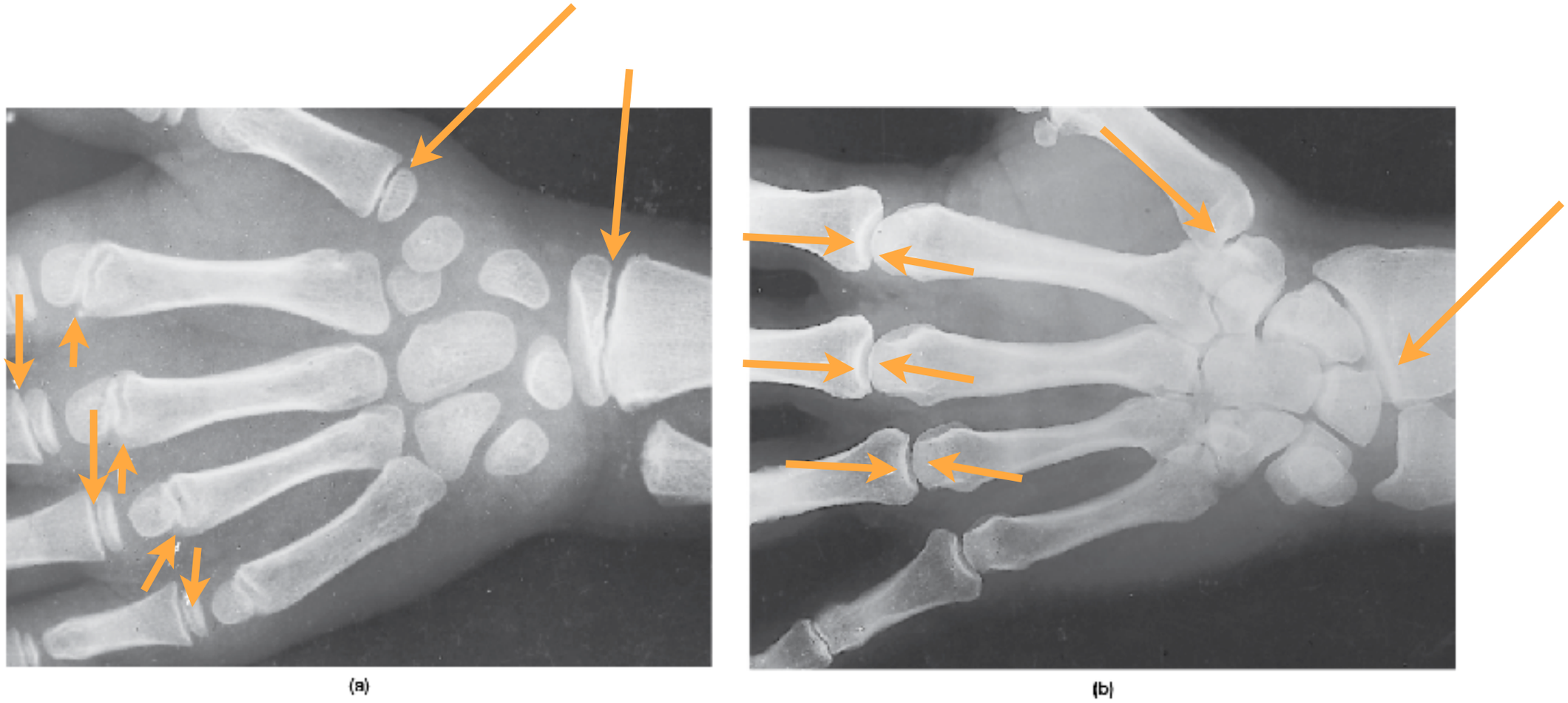

Figura 5.8 Cartilagens e linhas epifisiais.
A cartilagem epifisial é o local de crescimento em comprimento dos ossos longos, que ocorre até a maturidade; as linhas epifisiais marcam a localização primária das cartilagens epifisiais depois que o crescimento ósseo terminou. **(a)** Raio X da mão de uma criança. As setas indicam as localizações das cartilagens epifisiais. **(b)** Raio X da mão de um adulto. As setas indicam as localizações das linhas epifisiais.

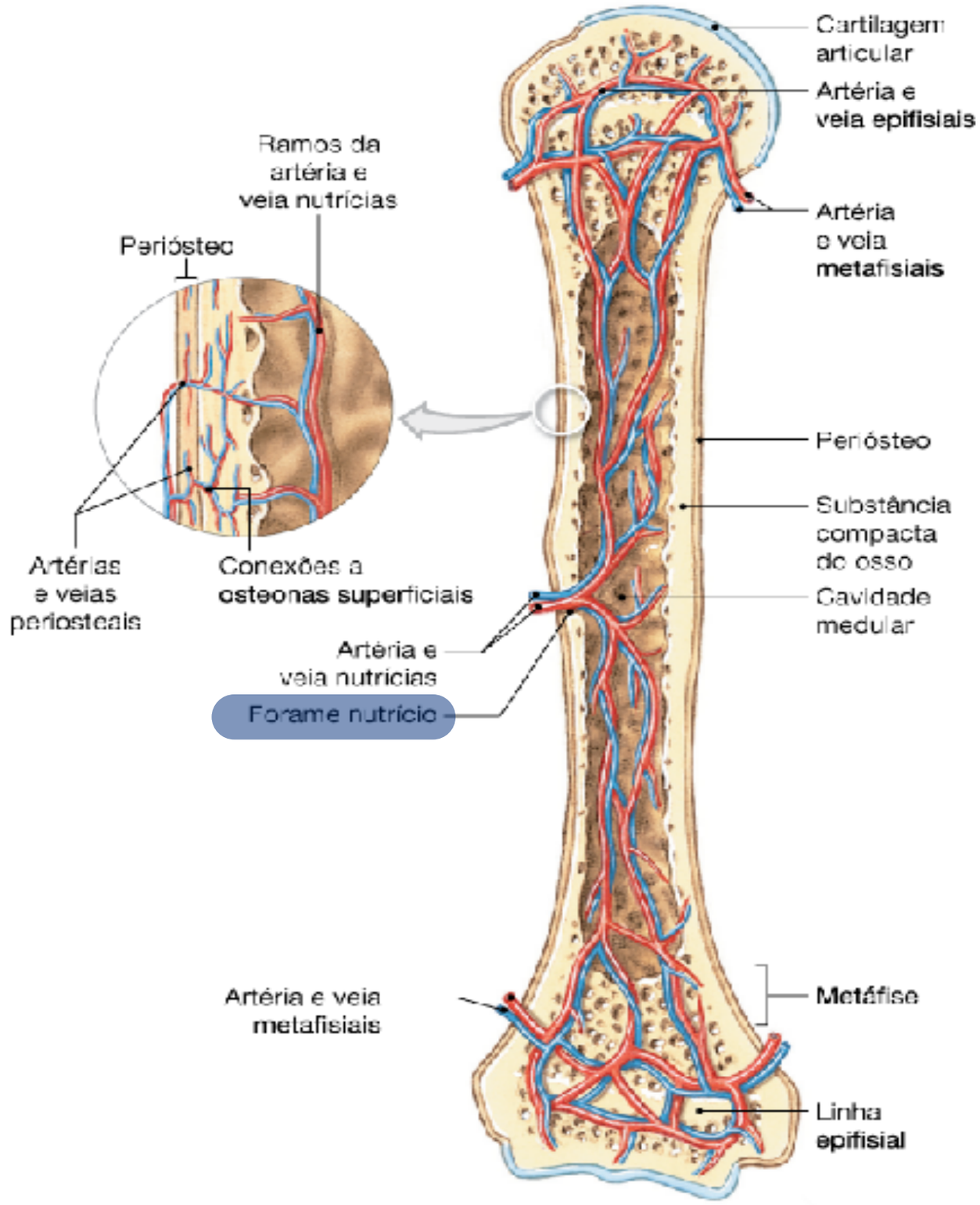

Figura 5.10 Suprimento sangüíneo para um osso maduro.
Disposição e associação de vasos sangüíneos suprindo o úmero.

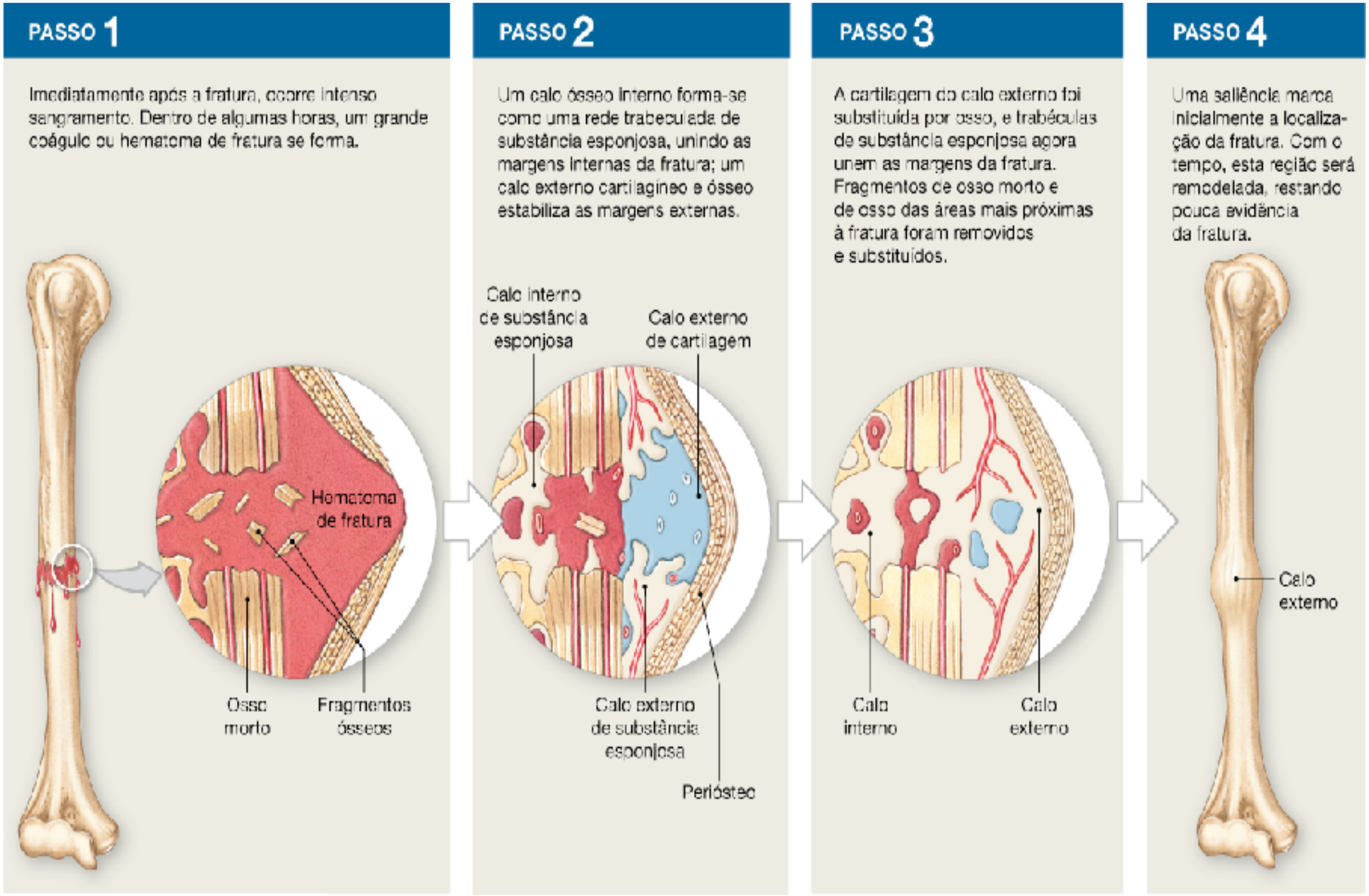

Figura 5.11 Reparação de fraturas.
Passos envolvidos no reparo de fraturas.

(a) Substância esponjosa normal (b) Substância esponjosa na osteoporose

Figura 5.12 Os efeitos da osteoporose.

(a) Substância esponjosa normal da epífise de um adulto jovem. (MEV x 25)
(b) Substância esponjosa de um indivíduo com osteoporose. (MEV x 21)

Figura 6.18 O crânio de um bebê.

Os ossos planos do crânio de um bebê são separados por fonticulos, que permitem expansão craniana e a distorção durante o nascimento. Até aproximadamente os 4 anos de idade, estas áreas desaparecerão, e o crescimento do crânio estará completo. **(a)** Vista lateral. **(b)** Vista superior. **(c)** Vista súpero-anterior. **(d)** Vista posterior.

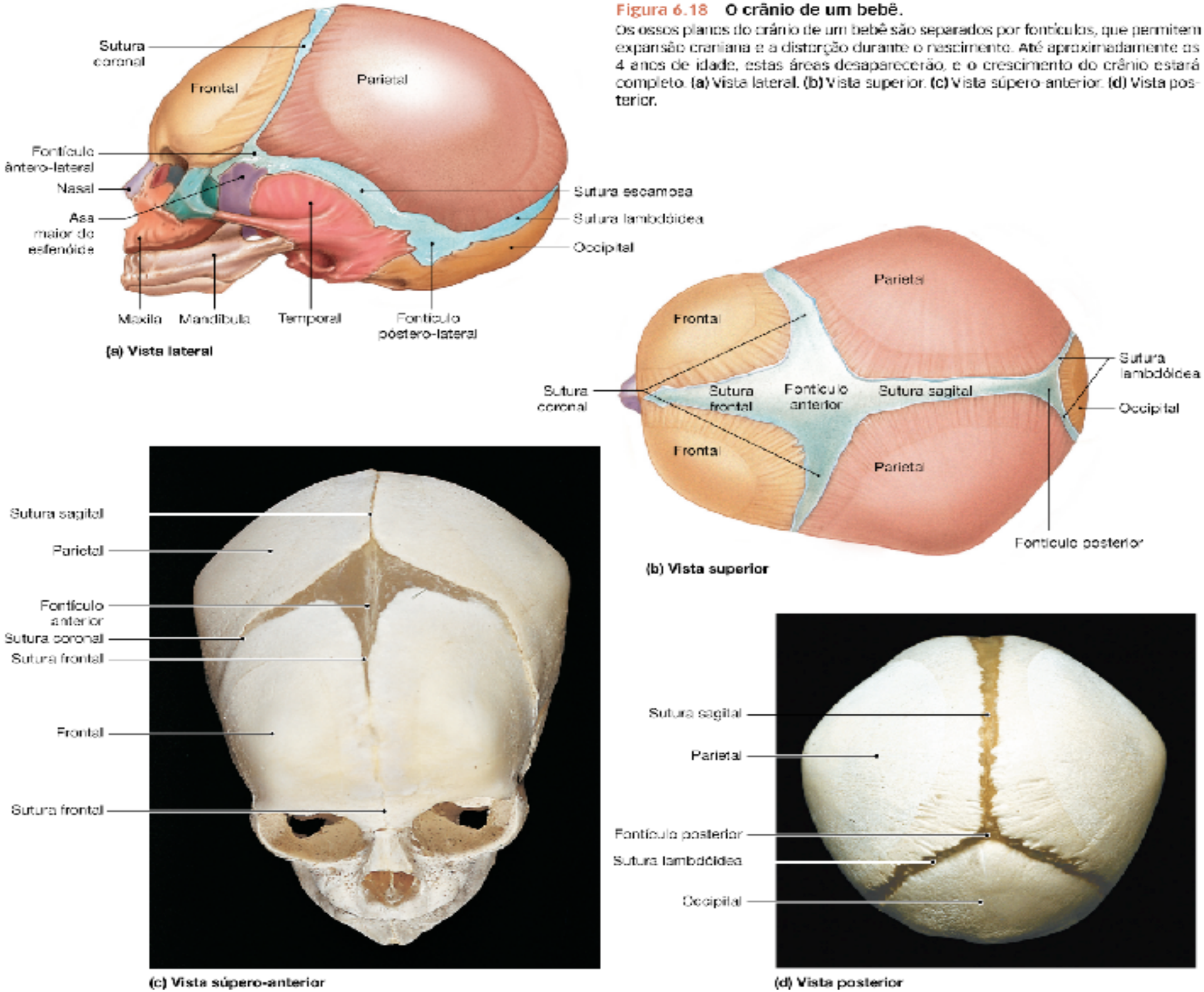

Ossos que se articulam

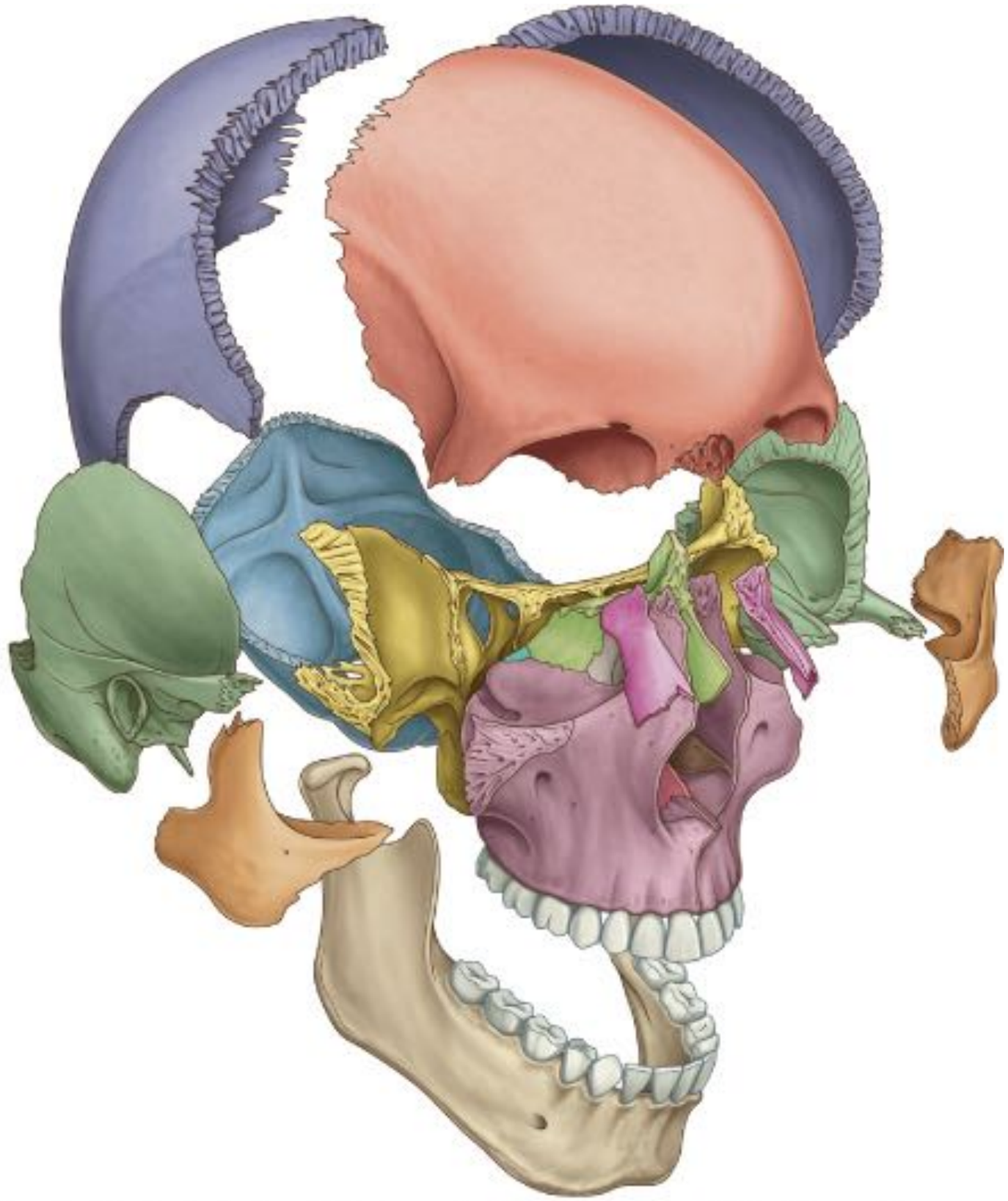

Suturas

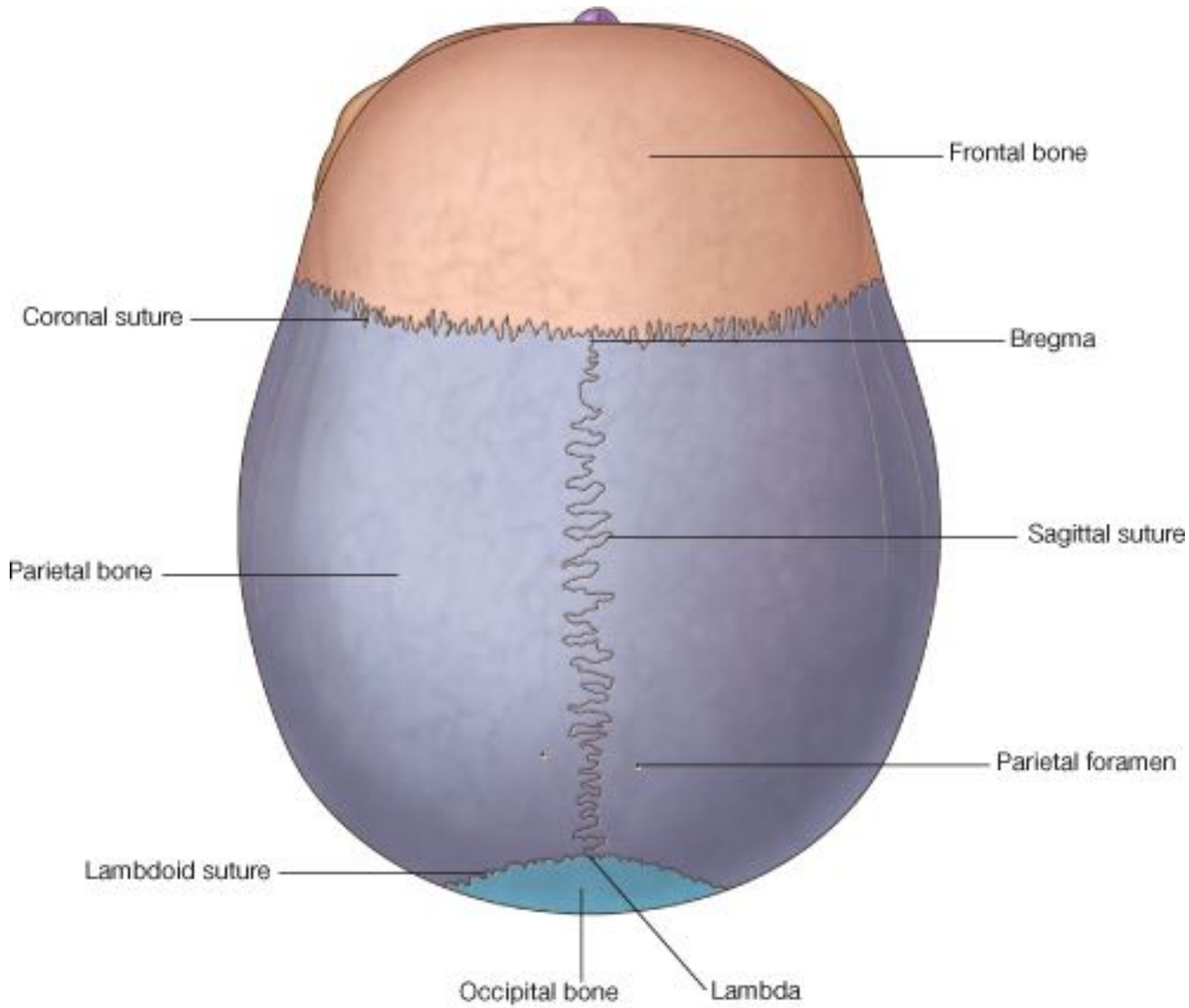

© Elsevier. Drake et al: Gray's Anatomy for Students - www.studentconsult.com

Ossos da Cabeça

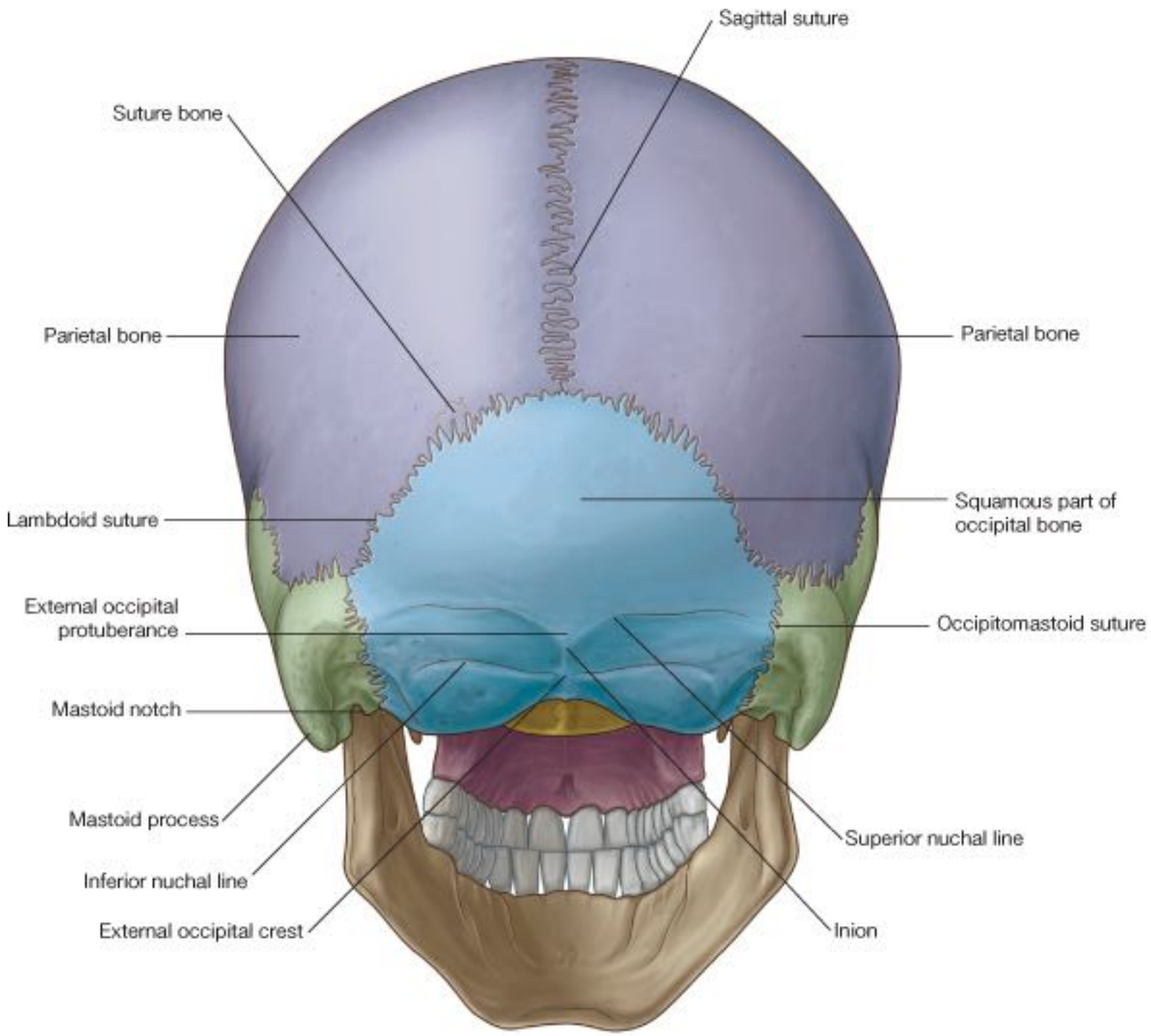

© Elsevier. Drake et al: Gray's Anatomy for Students - www.studentconsult.com

Ossos da Cabeça

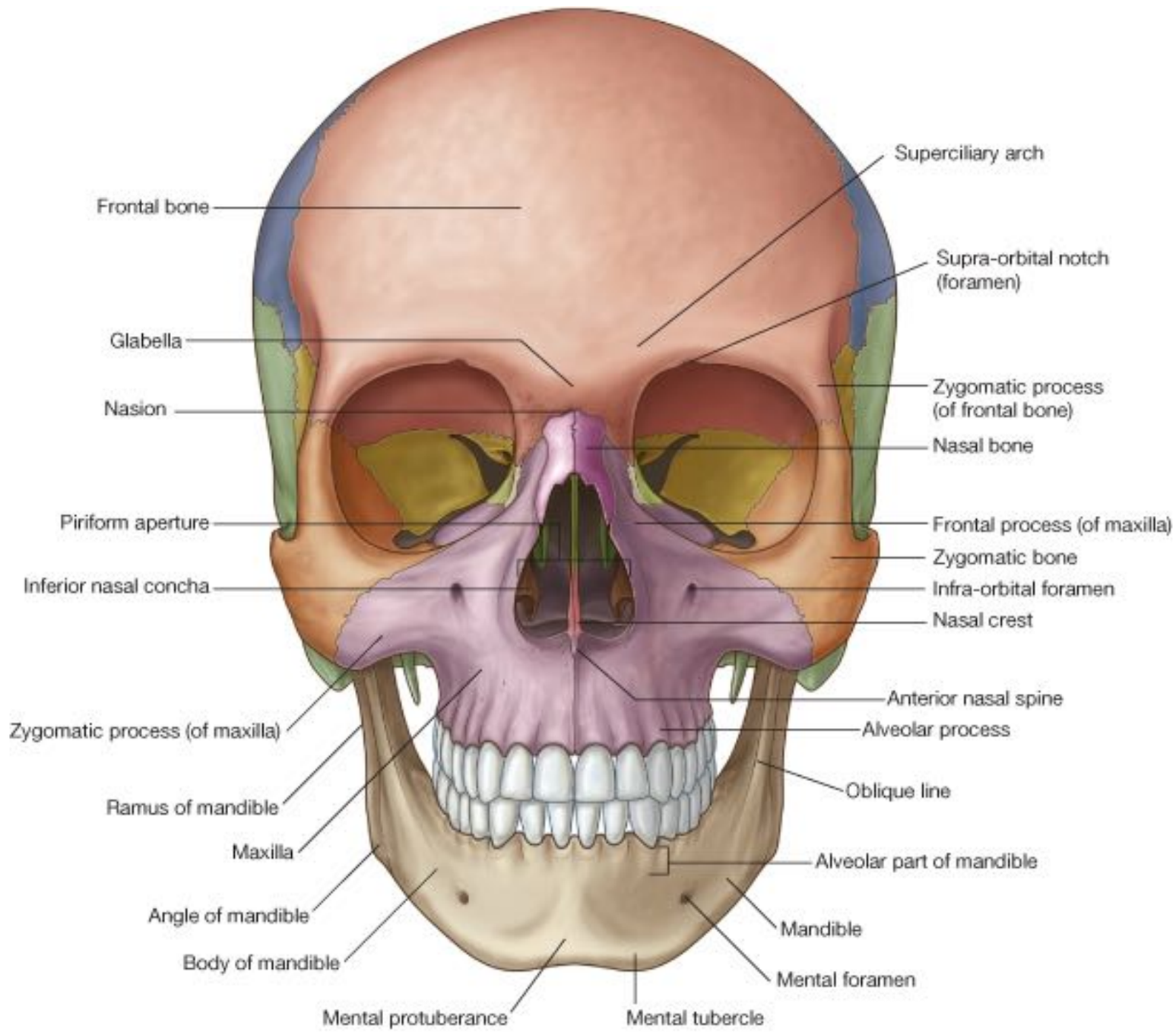

© Elsevier. Drake et al: Gray's Anatomy for Students - www.studentconsult.com

Seios da Face = *"Sinus"*

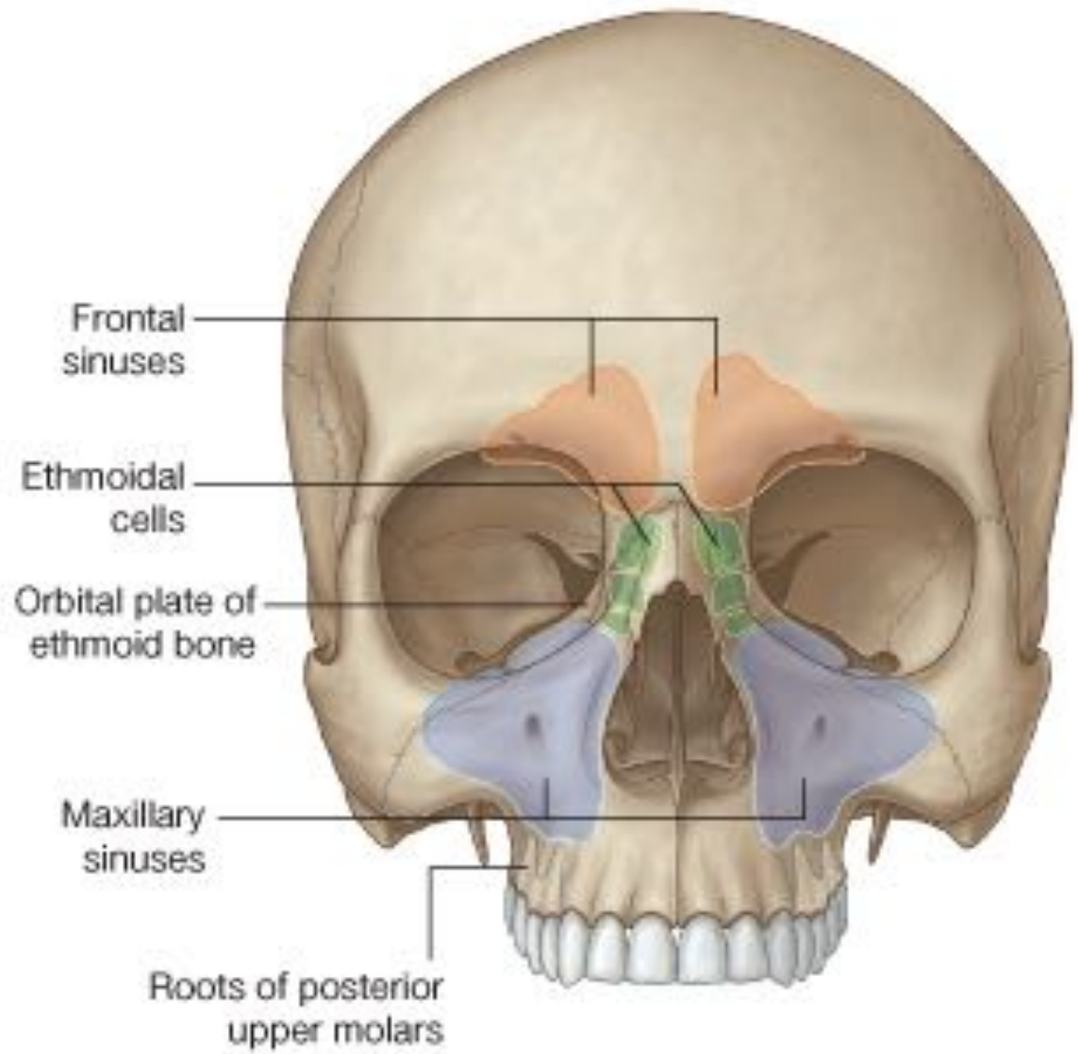

Sinusite

Acidentes Ósseos

Conferem referências anatômicas características e distintas para orientação e identificação de ossos e estruturas associadas.

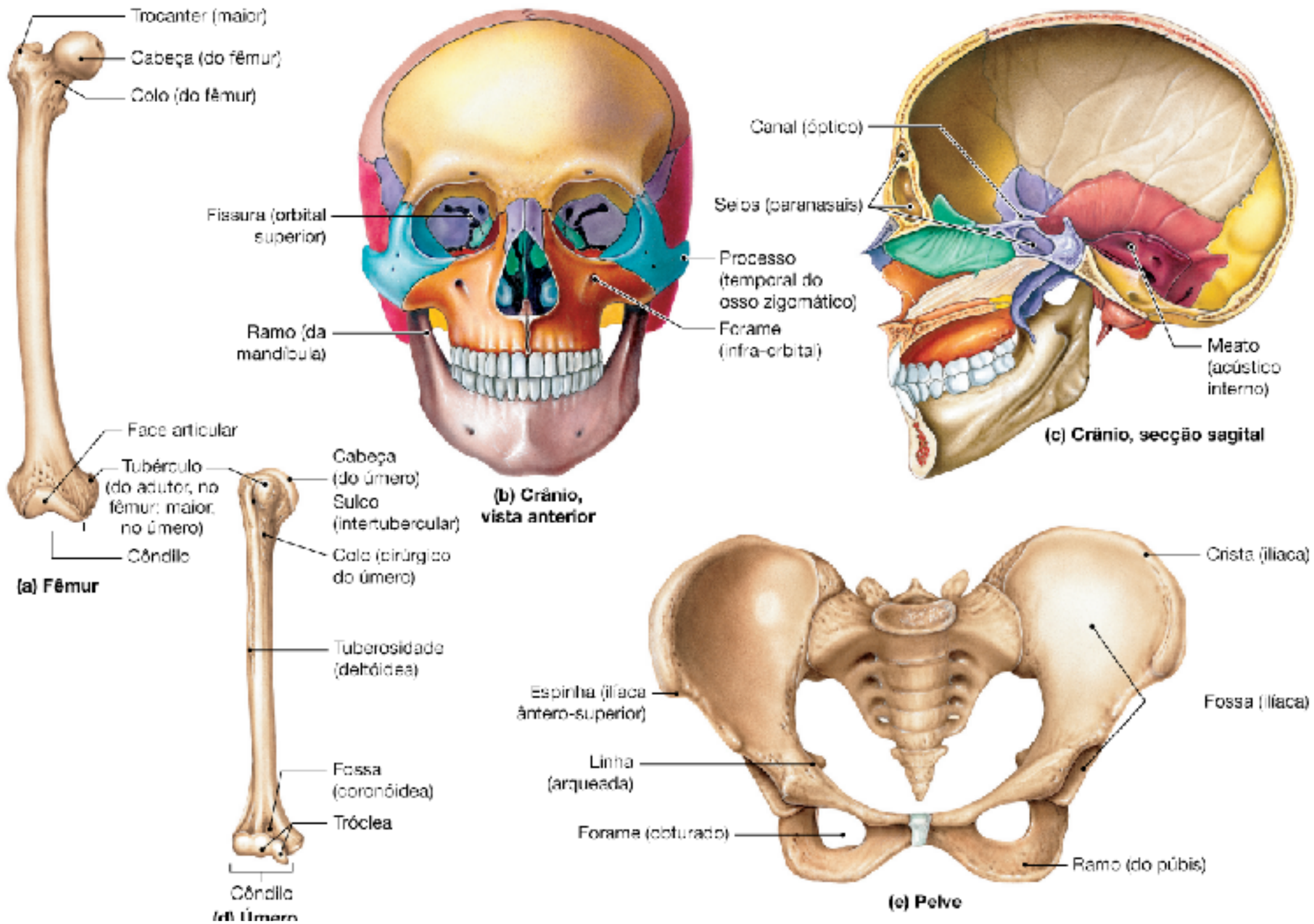

Acidentes Ósseos

FOSSA	Depressão Maior
FÓVEA OU FOSSETA	Depressão Menor
INCISURA	Entalhe
SULCO	Depressão alongada
ESPINHA	Elevação Longa e pontiaguda
PROCESSO	Elevação Maior
CRISTA	Elevação alongada Mais desenvolvida
LINHA	Elevação alongada pouco desenvolvida
TUBEROSIDADE	Proeminência localizada e arredondada
CORNO	Processo em forma de gancho
FORAME	Orifício ou abertura

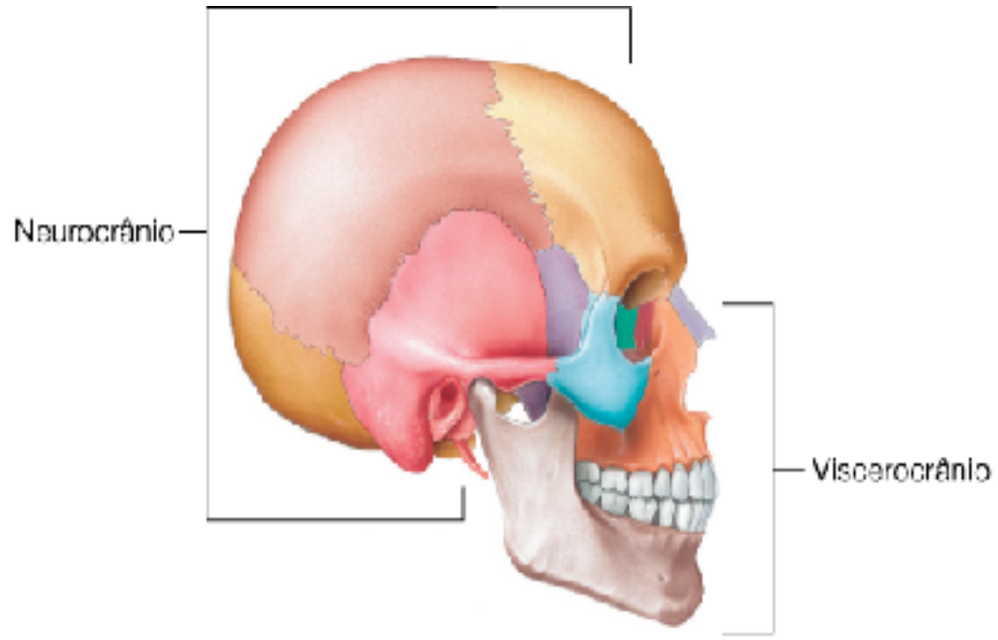

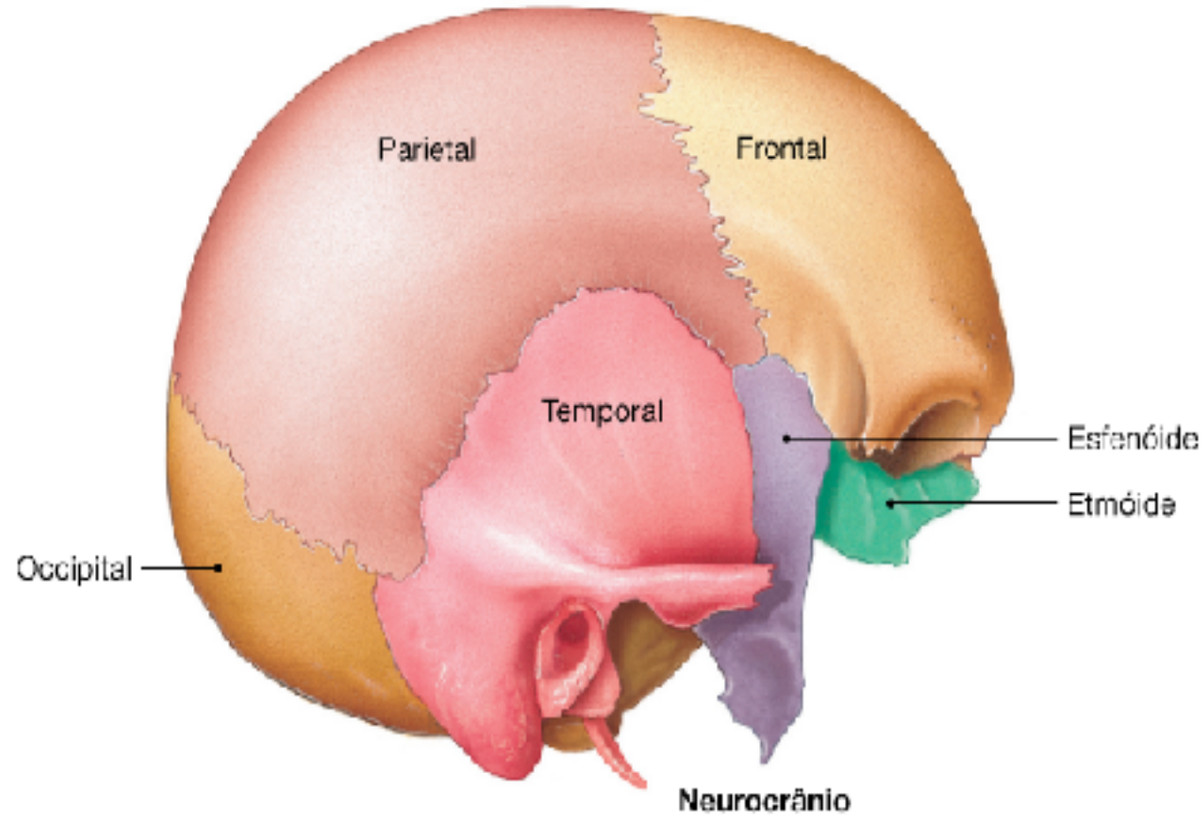

CRÂNIO

OSSOS ASSOCIADOS	7
Ossículos da audição no interior dos ossos temporais (*detalhados no Capítulo 18*)	6
Hióide	1

NEUROCRÂNIO	8
Occipital	1
Parietais	2
Frontal	1
Temporais	2
Esfenóide	1
Etmóide	1

VISCEROCRÂNIO	14
Maxilas	2
Palatinos	2
Nasais	2
Conchas nasais inferiores	2
Zigomáticos	2
Lacrimais	2
Vômer	1
Mandíbula	1

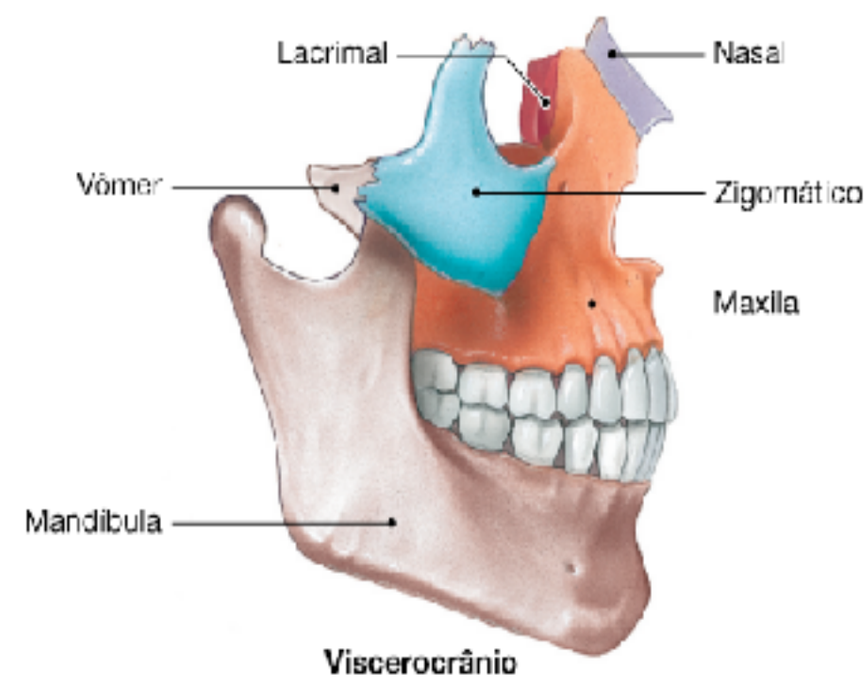

Figura 6.2 Subdivisões do crânio: neurocrânio e viscerocrânio (ossos da face).
O crânio pode ser dividido em neurocrânio e viscerocrânio. Os ossos palatinos e as conchas nasais inferiores do viscerocrânio não são visíveis nesta perspectiva. Os sete ossos associados não estão demonstrados.

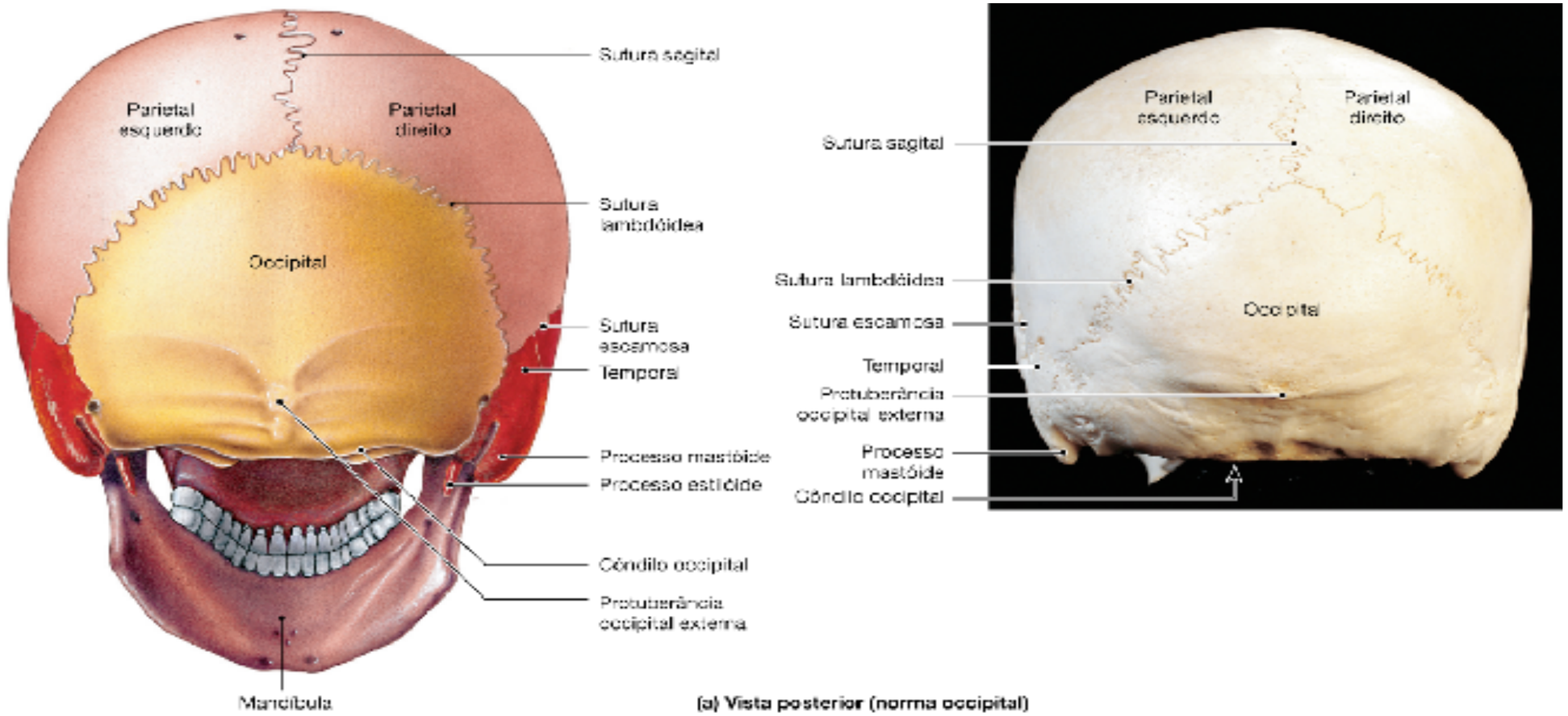

(a) Vista posterior (norma occipital)

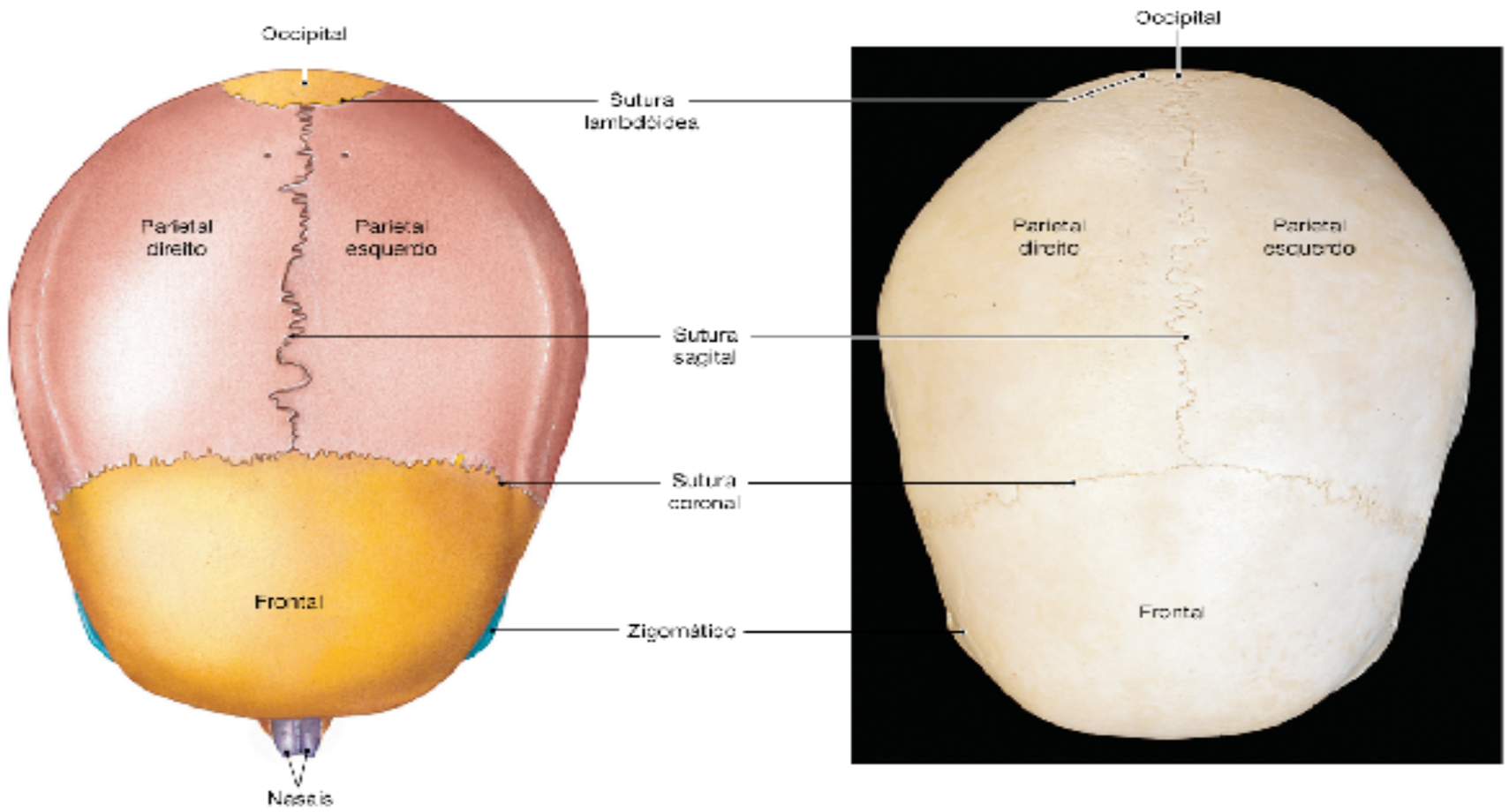

(b) Vista superior (norma vertical)

Figura 6.3 **Crânio adulto.**

Ossos do Crânio

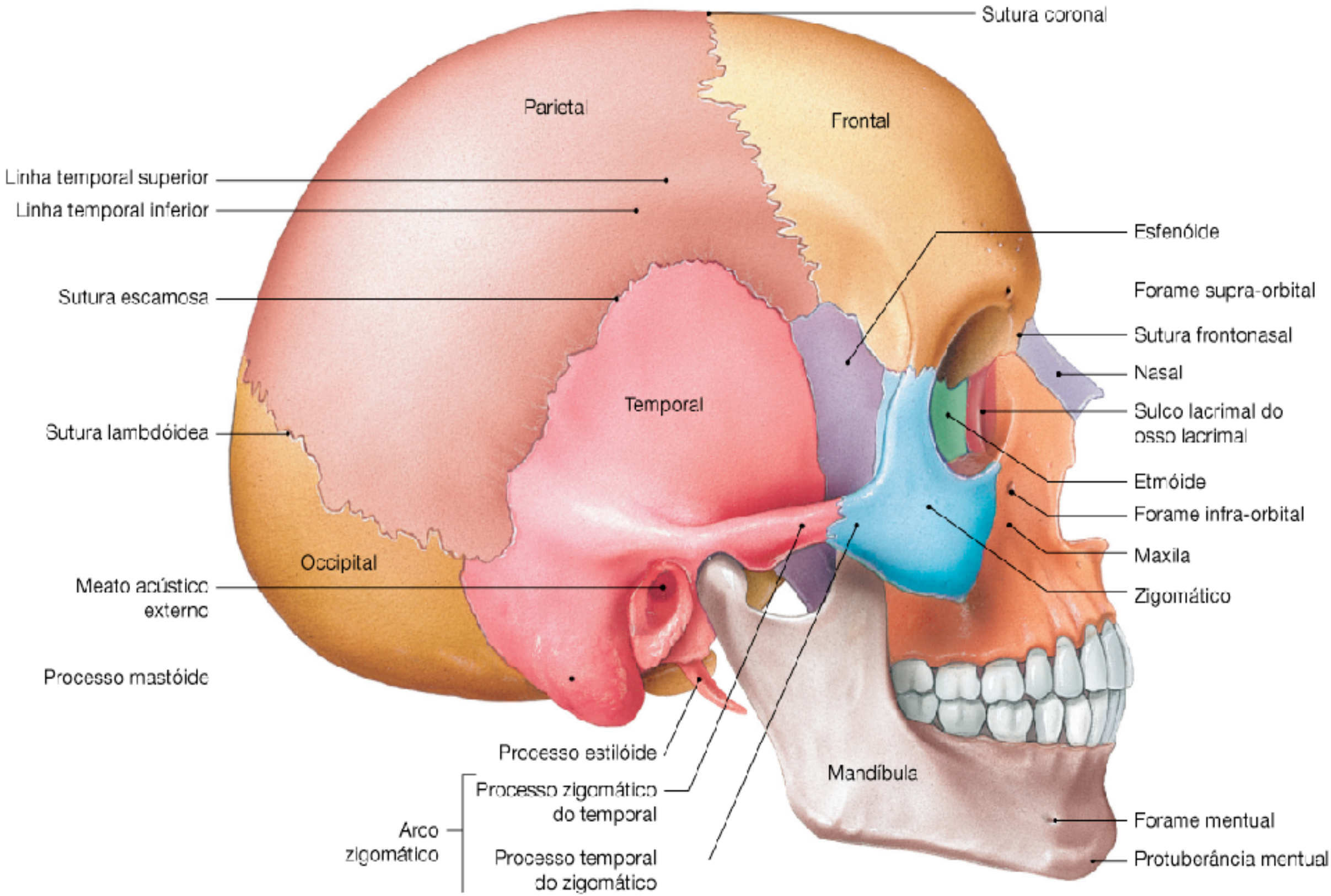

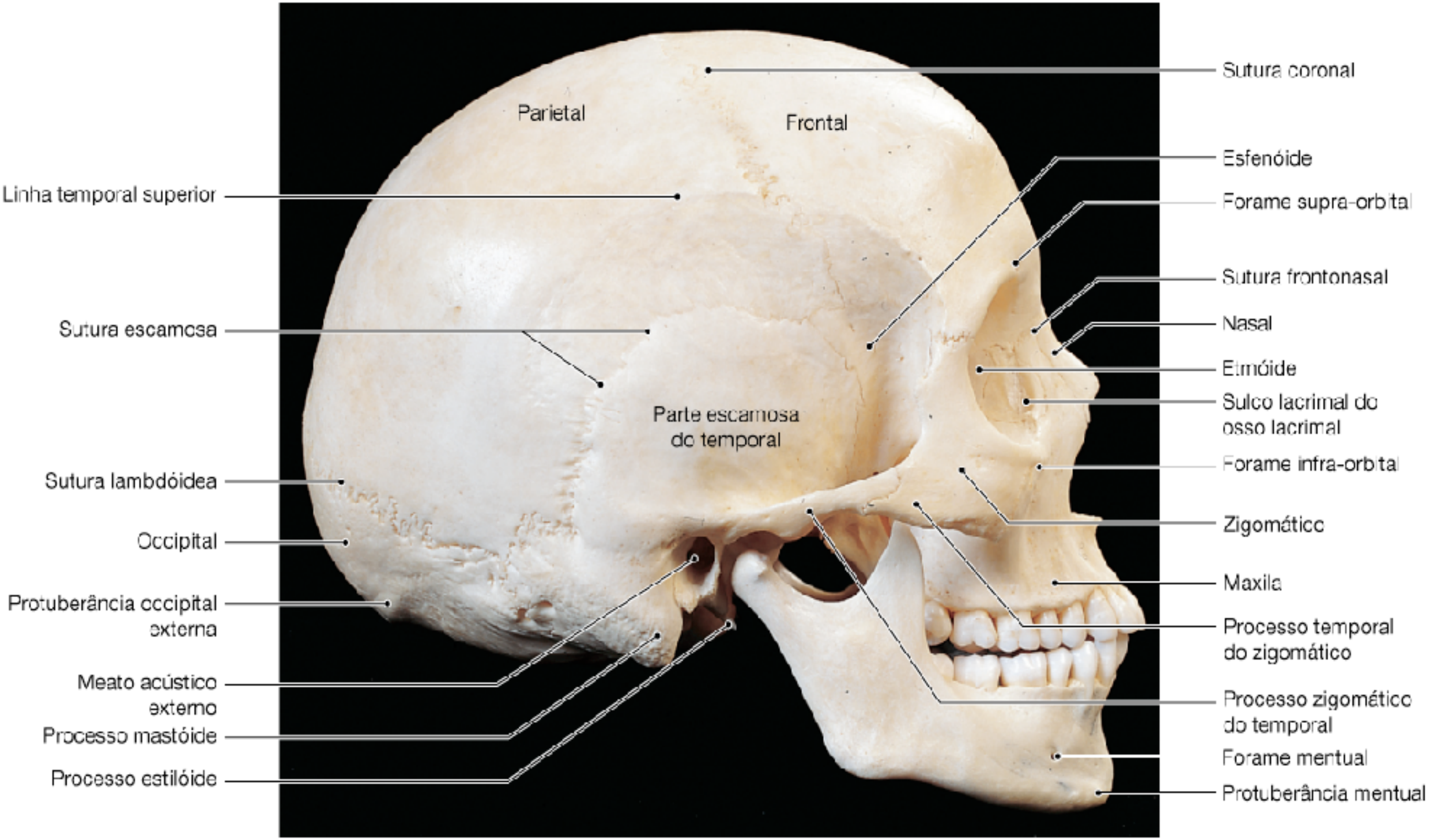

(c) Vista lateral (norma lateral)

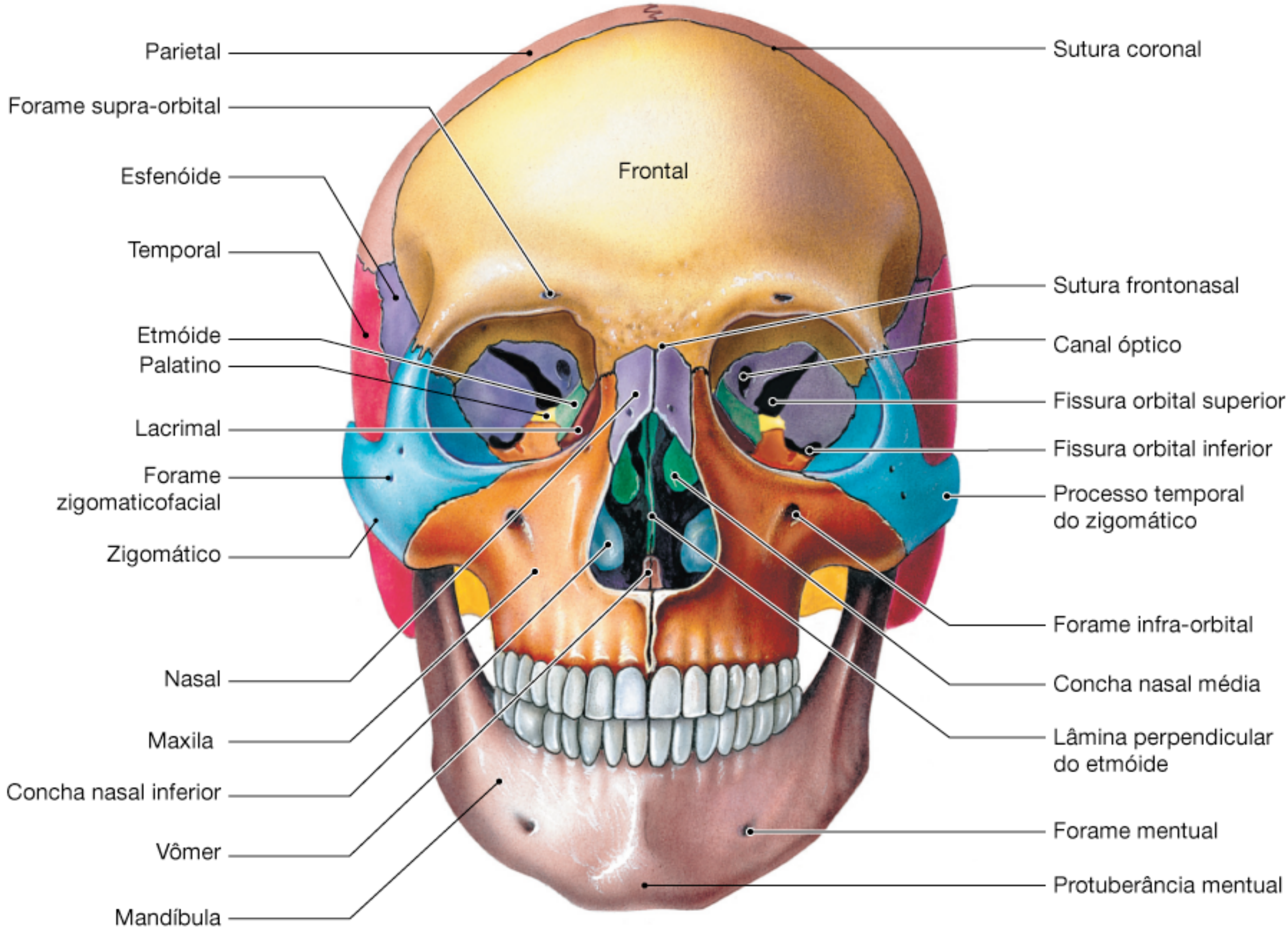
Parietal
Forame supra-orbital
Esfenóide
Temporal
Etmóide
Palatino
Lacrimal
Forame zigomaticofacial
Zigomático
Nasal
Maxila
Concha nasal inferior
Vômer
Mandíbula
Frontal
Sutura coronal
Sutura frontonasal
Canal óptico
Fissura orbital superior
Fissura orbital inferior
Processo temporal do zigomático
Forame infra-orbital
Concha nasal média
Lâmina perpendicular do etmóide
Forame mentual
Protuberância mentual

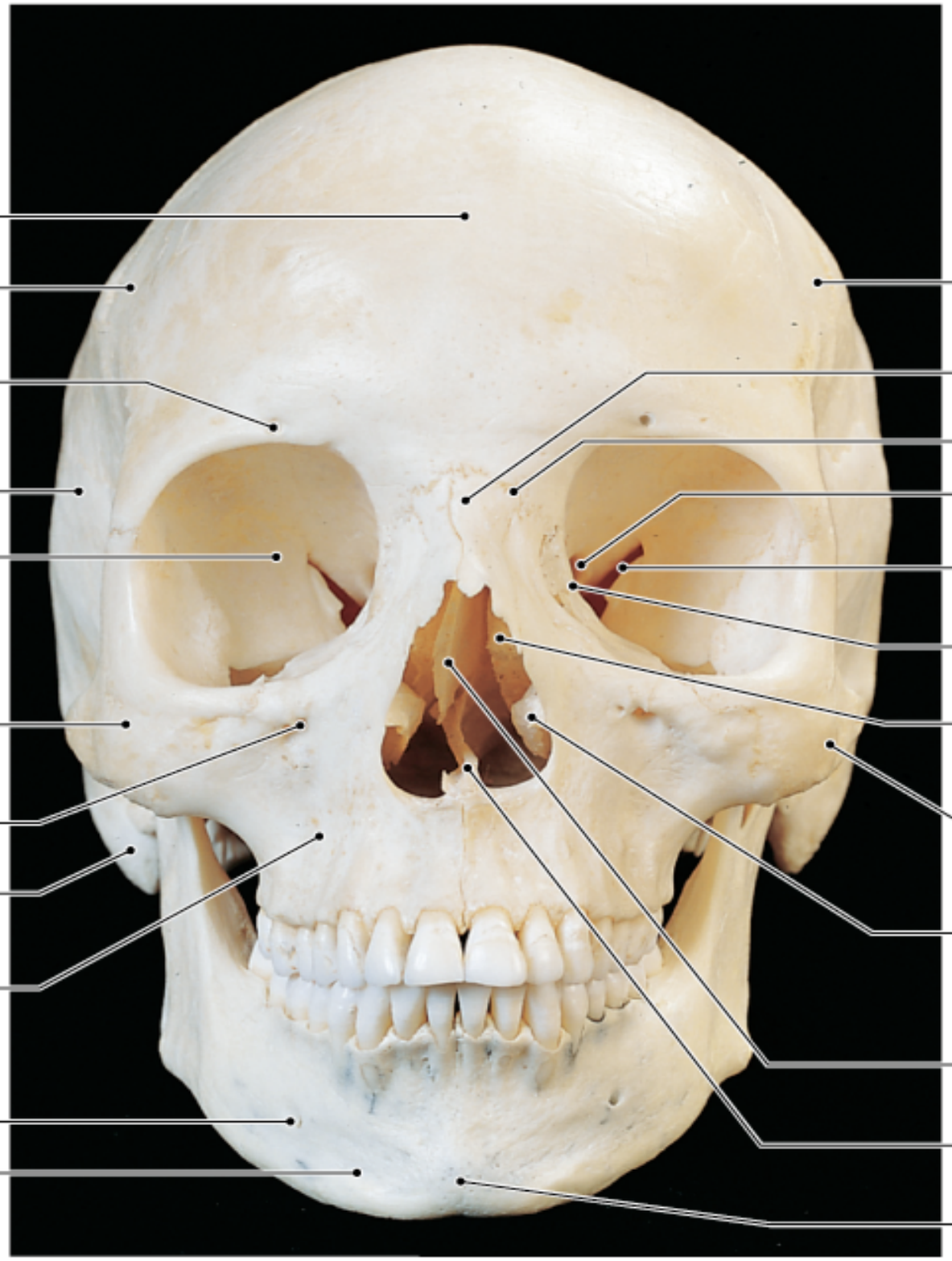

(d) Vista anterior (norma frontal)

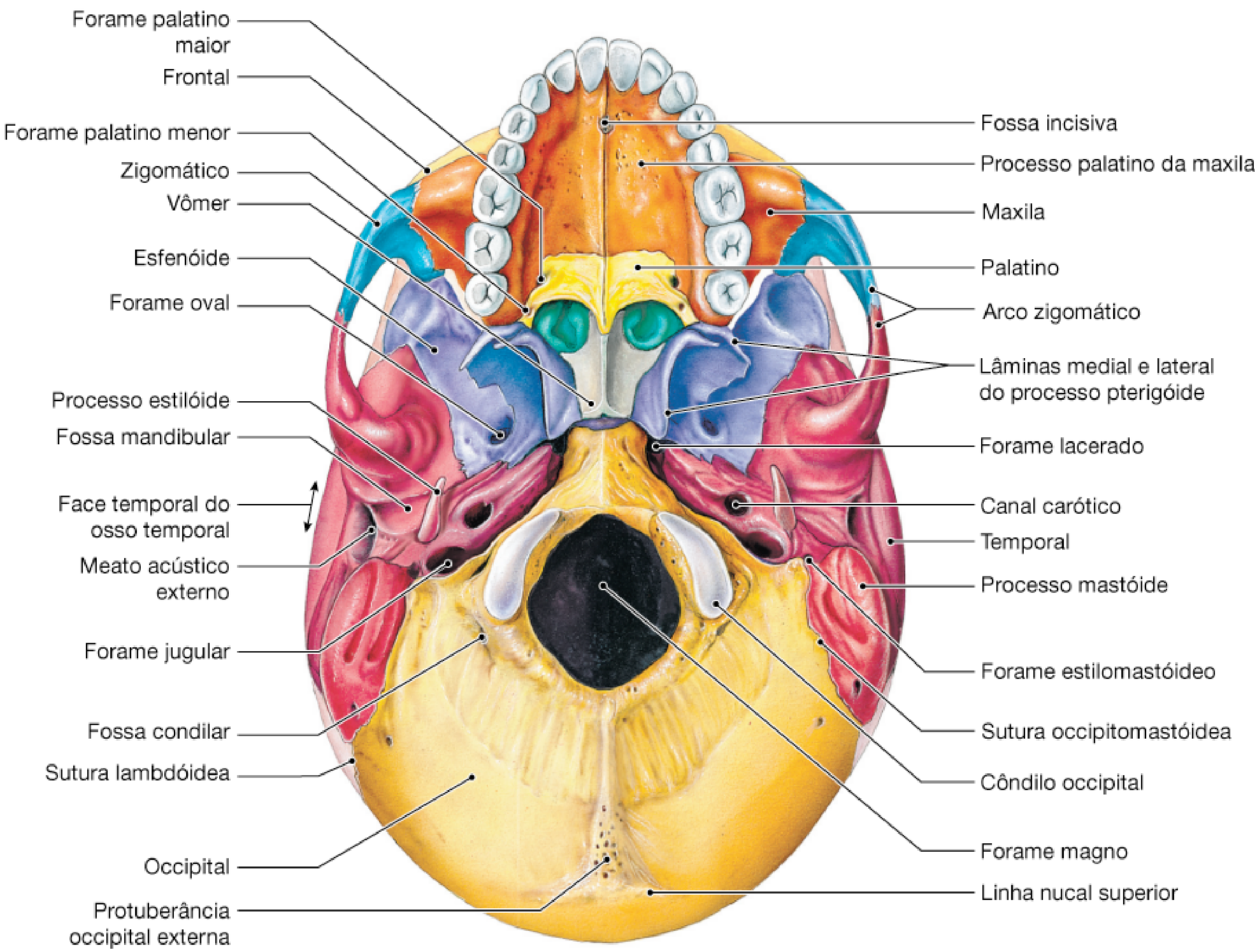
Forame palatino maior
Frontal
Forame palatino menor
Zigomático
Vômer
Esfenóide
Forame oval
Processo estilóide
Fossa mandibular
Face temporal do osso temporal
Meato acústico externo
Forame jugular
Fossa condilar
Sutura lambdóidea
Occipital
Protuberância occipital externa
Fossa incisiva
Processo palatino da maxila
Maxila
Palatino
Arco zigomático
Lâminas medial e lateral do processo pterigóide
Forame lacerado
Canal carótico
Temporal
Processo mastóide
Forame estilomastóideo
Sutura occipitomastóidea
Côndilo occipital
Forame magno
Linha nucal superior

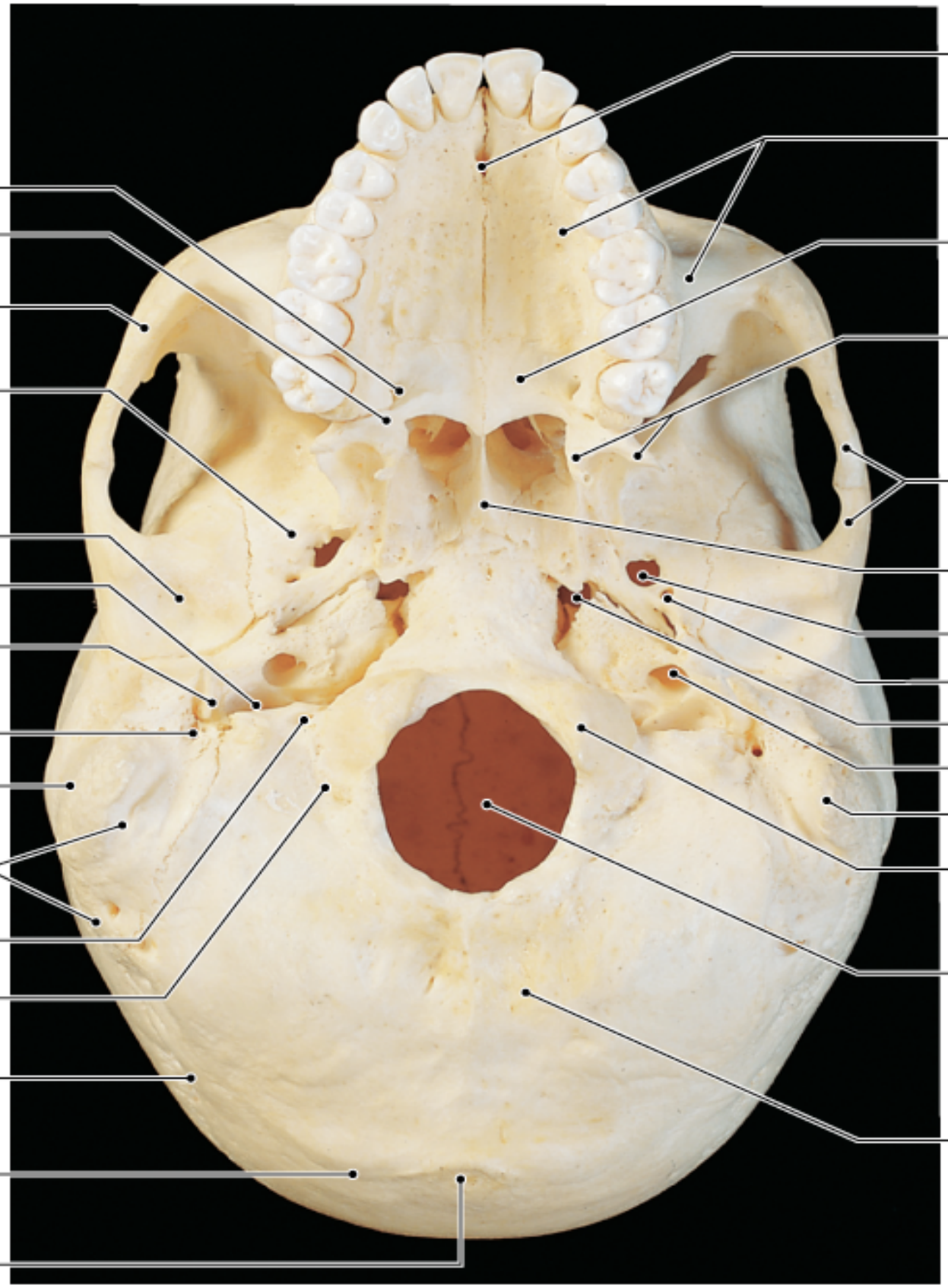

(e) Vista inferior (norma basilar), mandíbula removida

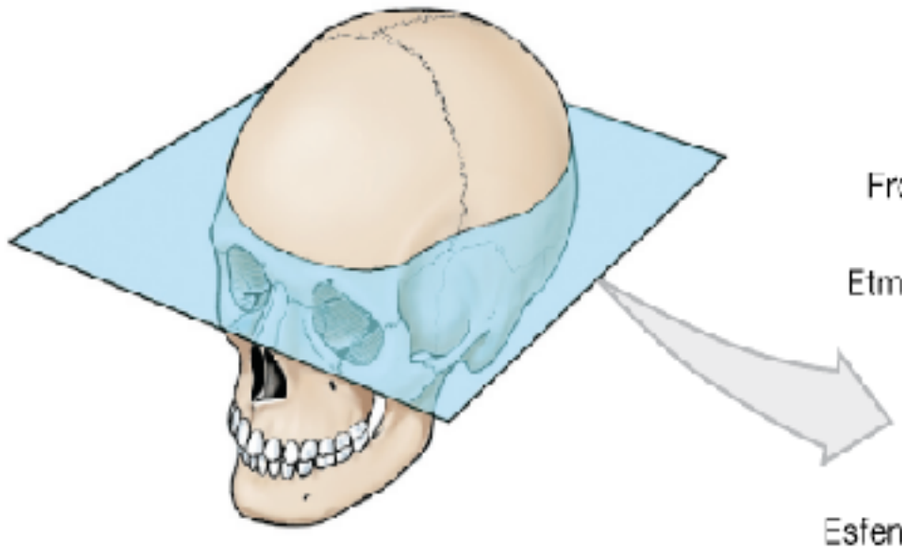

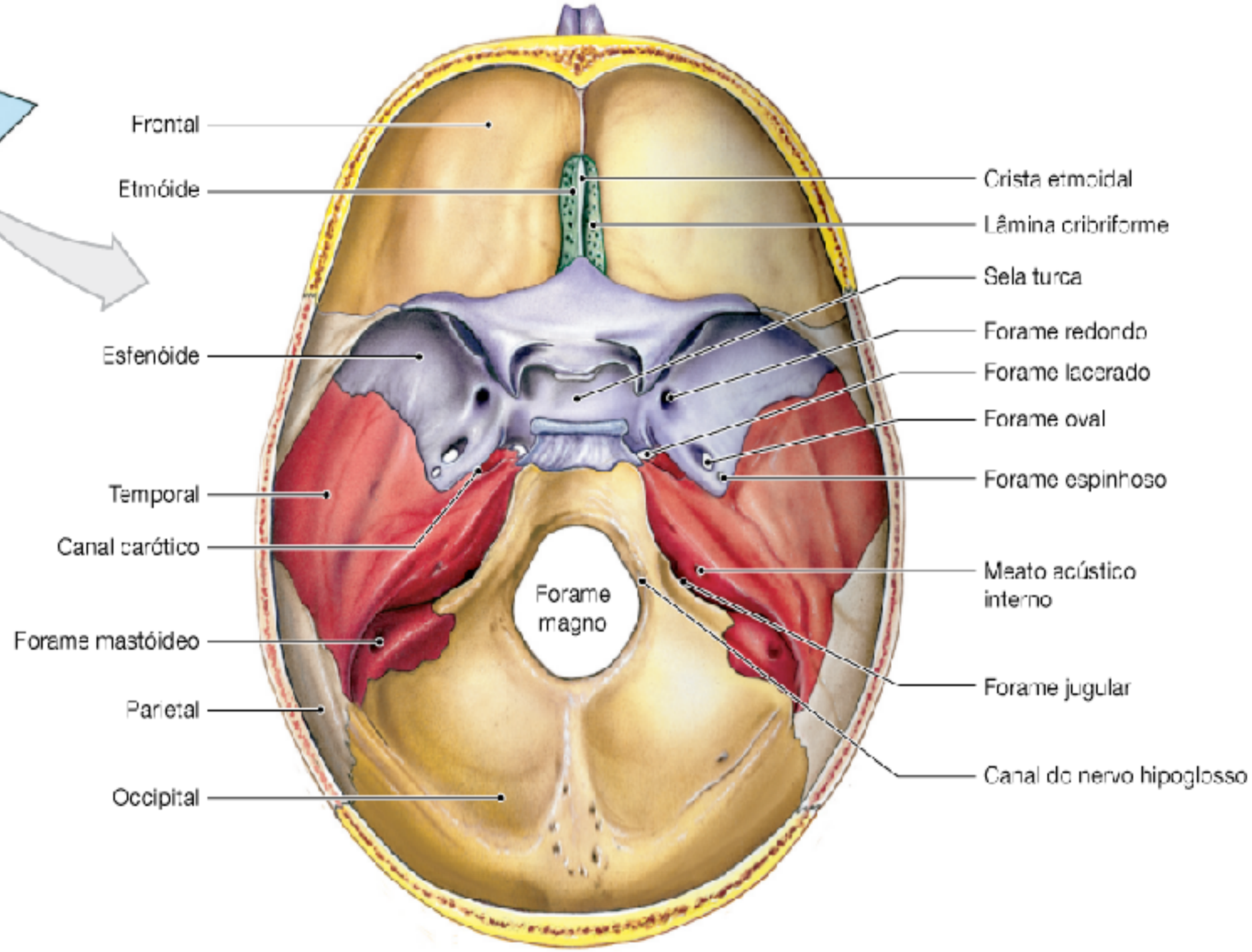
Frontal
Etmóide
Esfenóide
Temporal
Canal carótico
Forame mastóideo
Parietal
Occipital
Crista etmoidal
Lâmina cribriforme
Sela turca
Forame redondo
Forame lacerado
Forame oval
Forame espinhoso
Meato acústico interno
Forame jugular
Canal do nervo hipoglosso
Forame magno

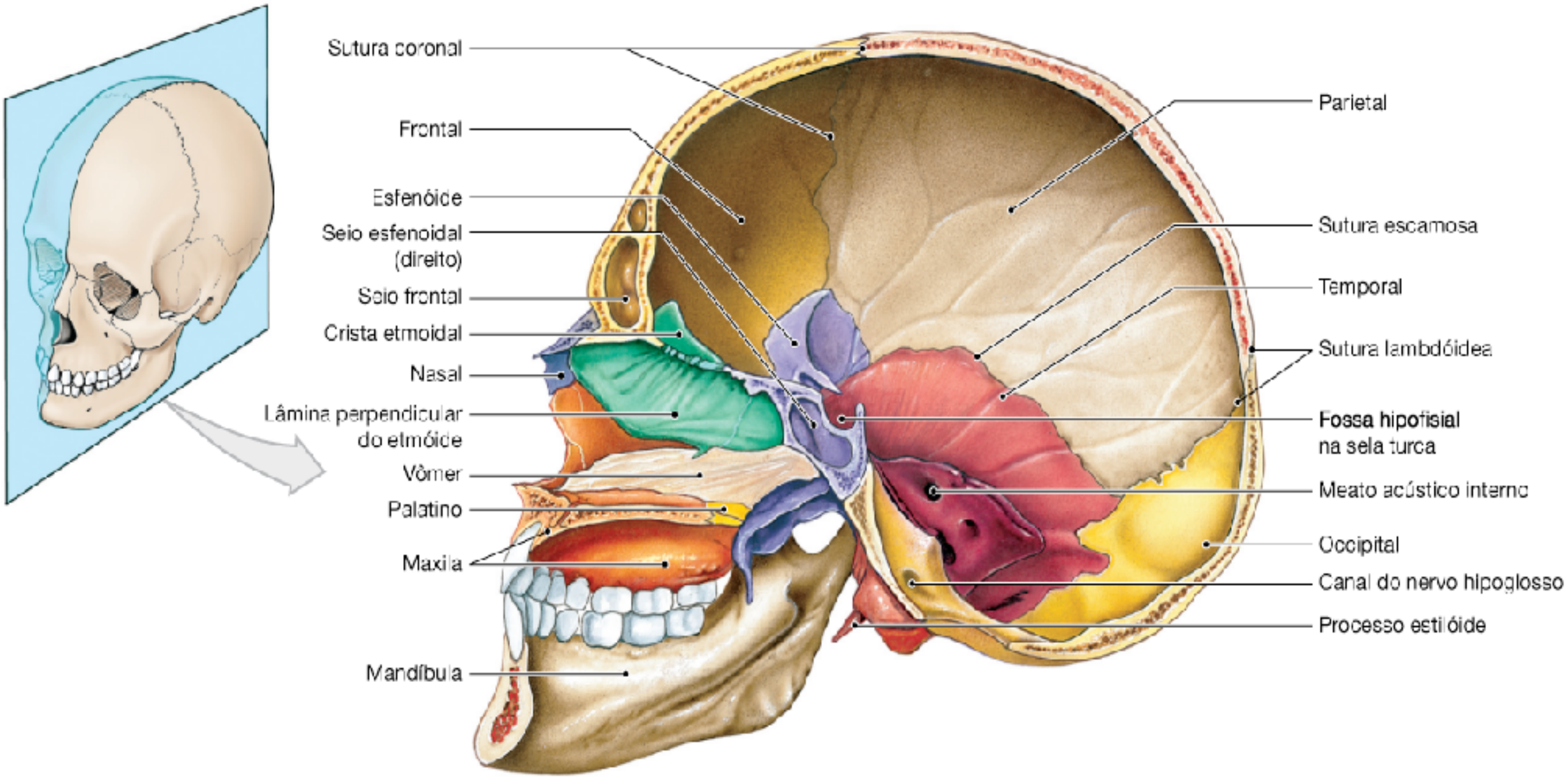
Sutura coronal
Frontal
Esfenóide
Seio esfenoidal (direito)
Seio frontal
Crista etmoidal
Nasal
Lâmina perpendicular do etmóide
Vômer
Palatino
Maxila
Mandíbula
Parietal
Sutura escamosa
Temporal
Sutura lambdóidea
Fossa hipofisial na sela turca
Meato acústico interno
Occipital
Canal do nervo hipoglosso
Processo estilóide

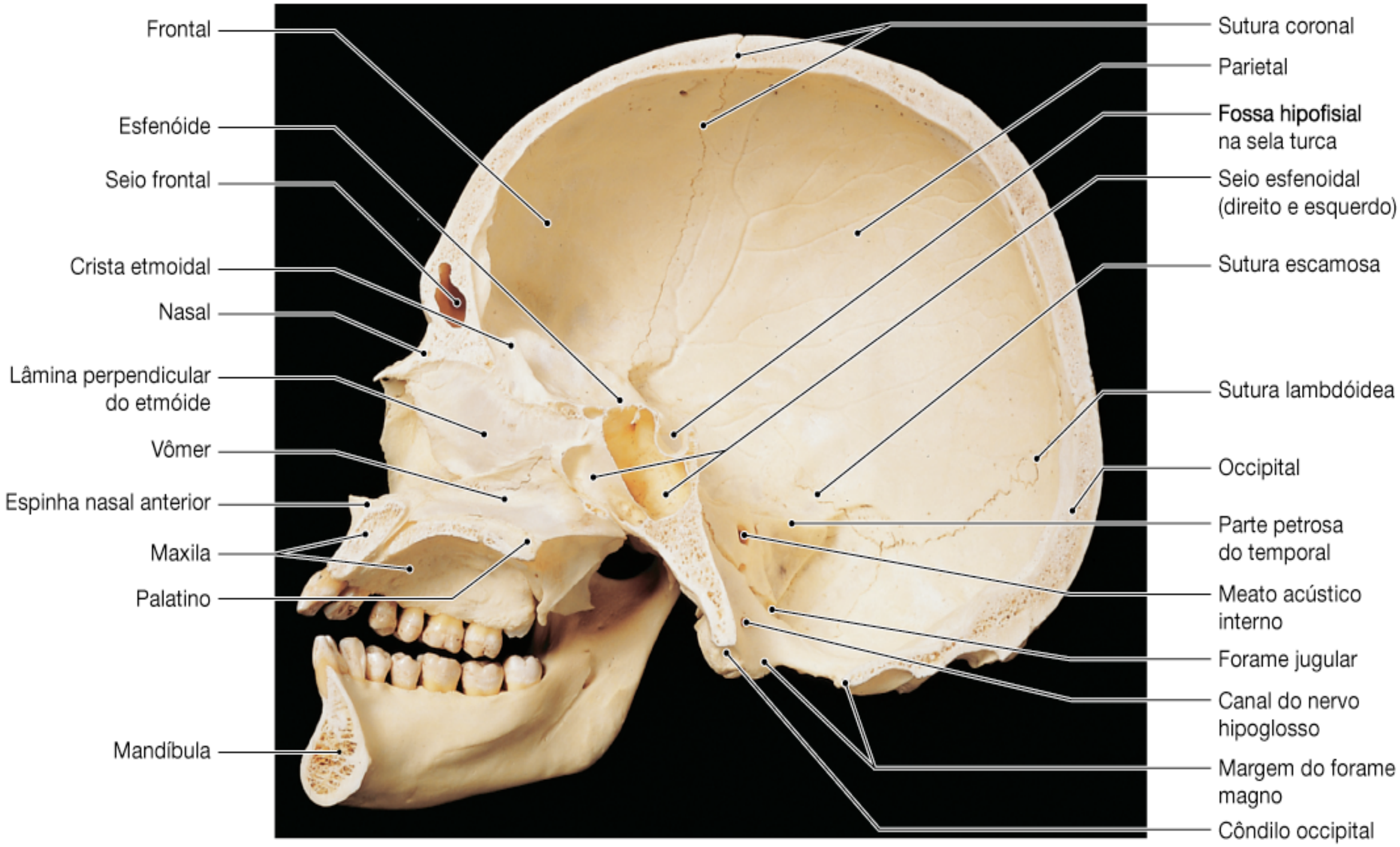

Secção sagital

Ossos do Crânio

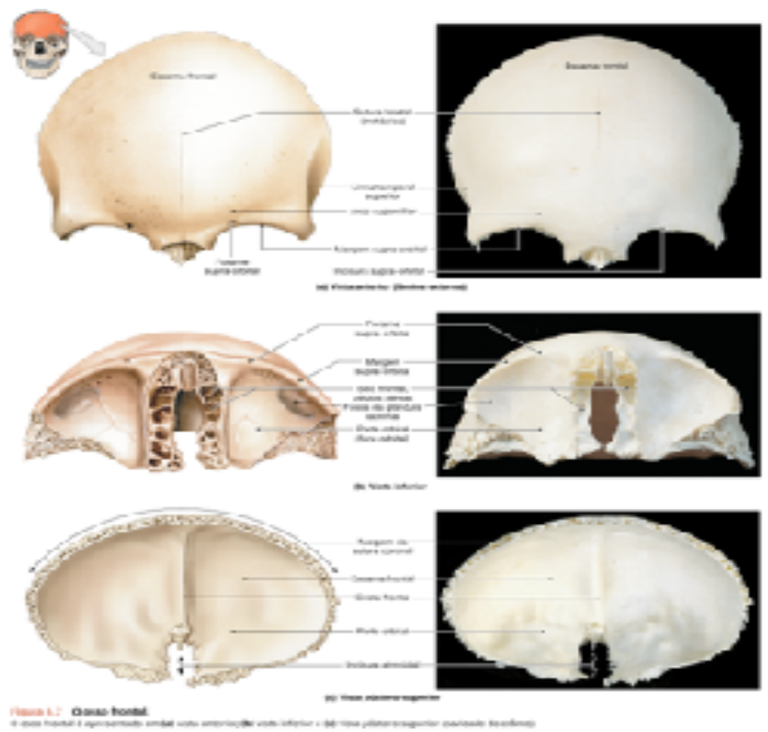

Frontal

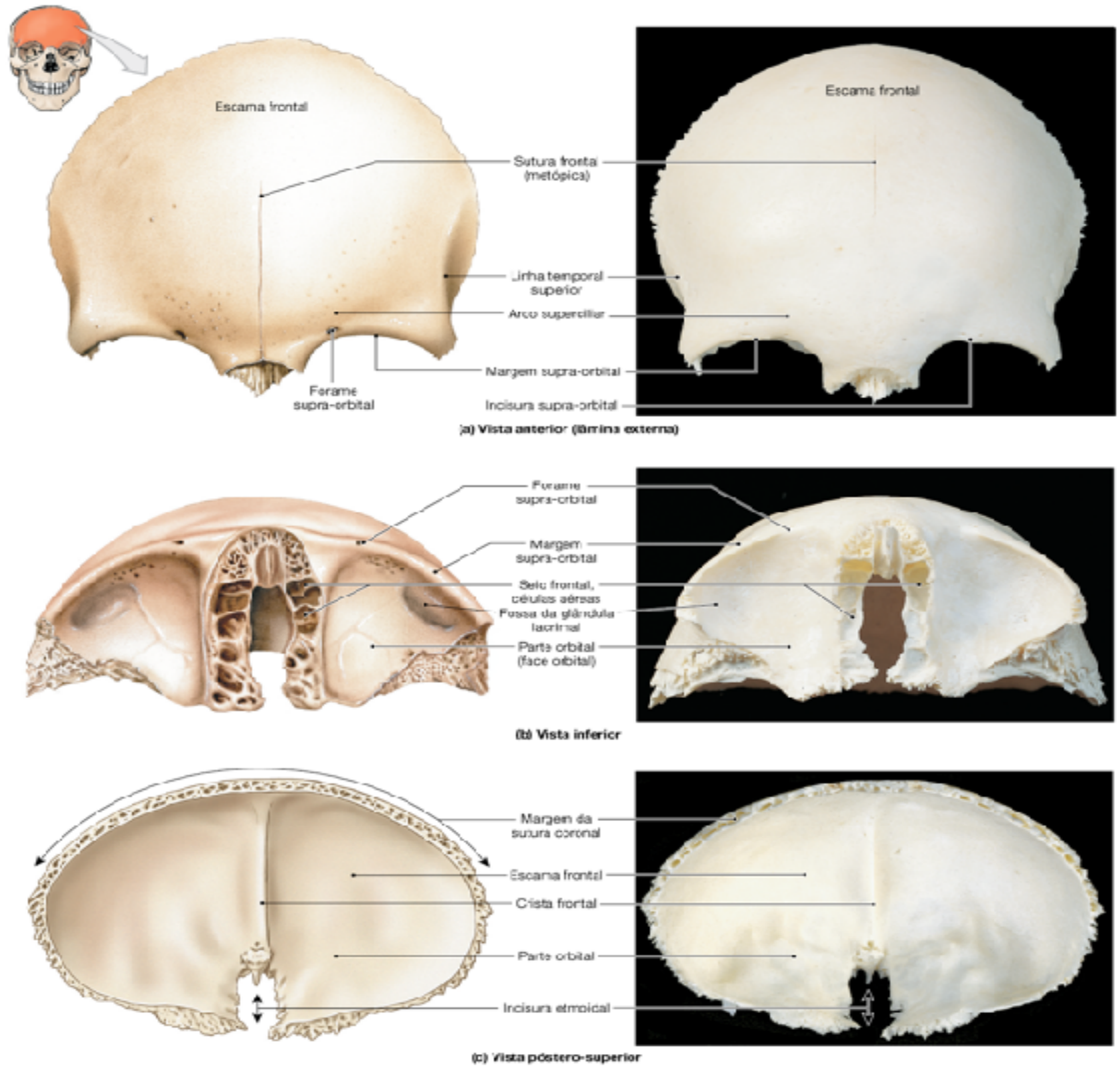

Figura 6.7 O osso frontal.
O osso frontal é apresentado em **(a)** vista anterior, **(b)** vista inferior e **(c)** vista póstero-superior (cavidade do crânio).

Occipital

Parietal

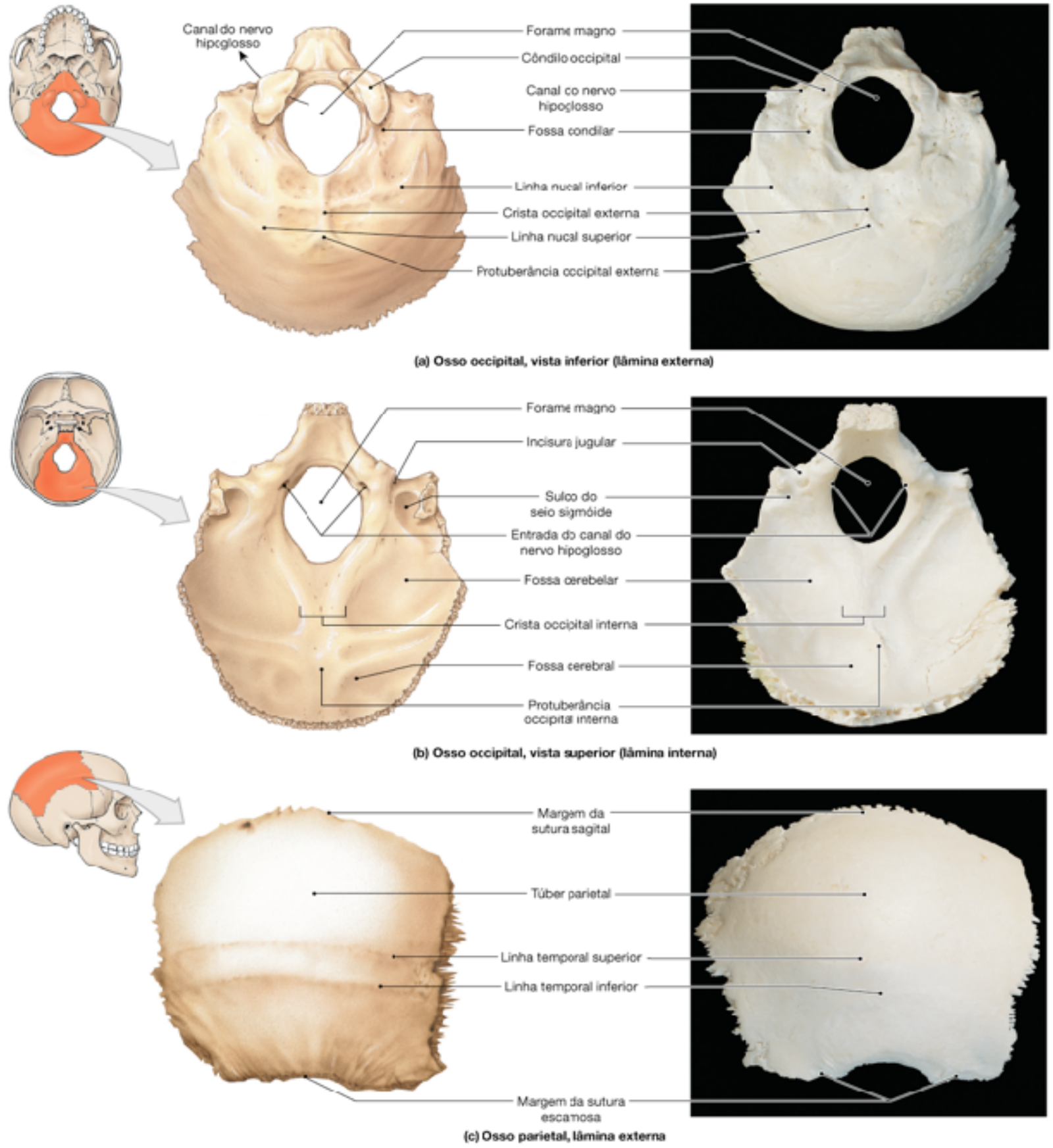

Figura 6.6 Os ossos occipital e parietal.
O osso occipital é apresentado em vista **(a)** inferior (lâmina externa) e **(b)** superior (lâmina interna). **(c)** Vista lateral (lâmina externa) do osso parietal direito; para vista media, *ver Figura 6.5*.

Temporal

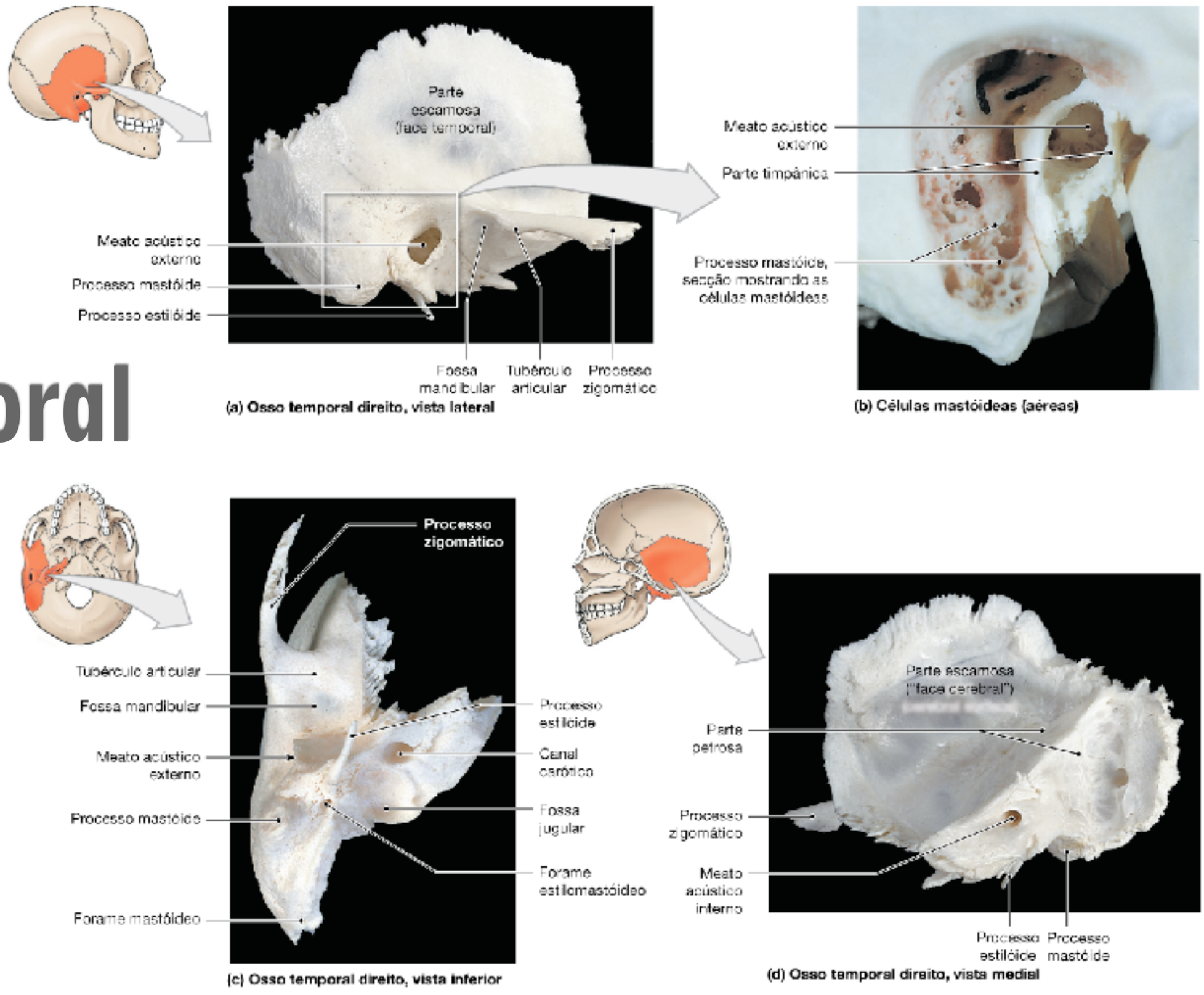

Figura 6.8 O osso temporal.
Os principais referenciais anatômicos são mostrados no osso temporal direito: **(a)** vista lateral, **(b)** vista em secção das células mastóideas (aéreas), **(c)** vista inferior e **(d)** vista medial.

Esfenoide

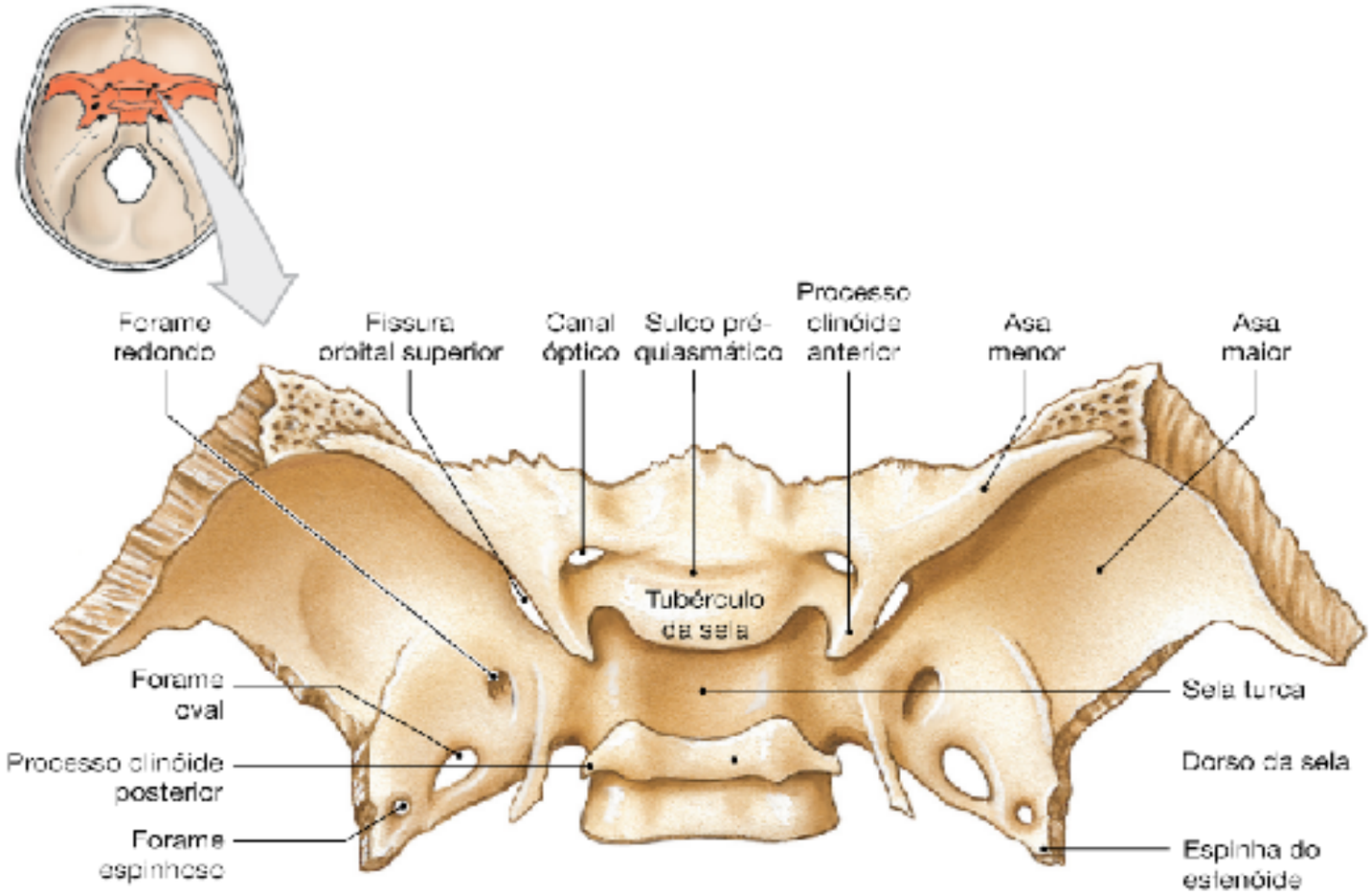

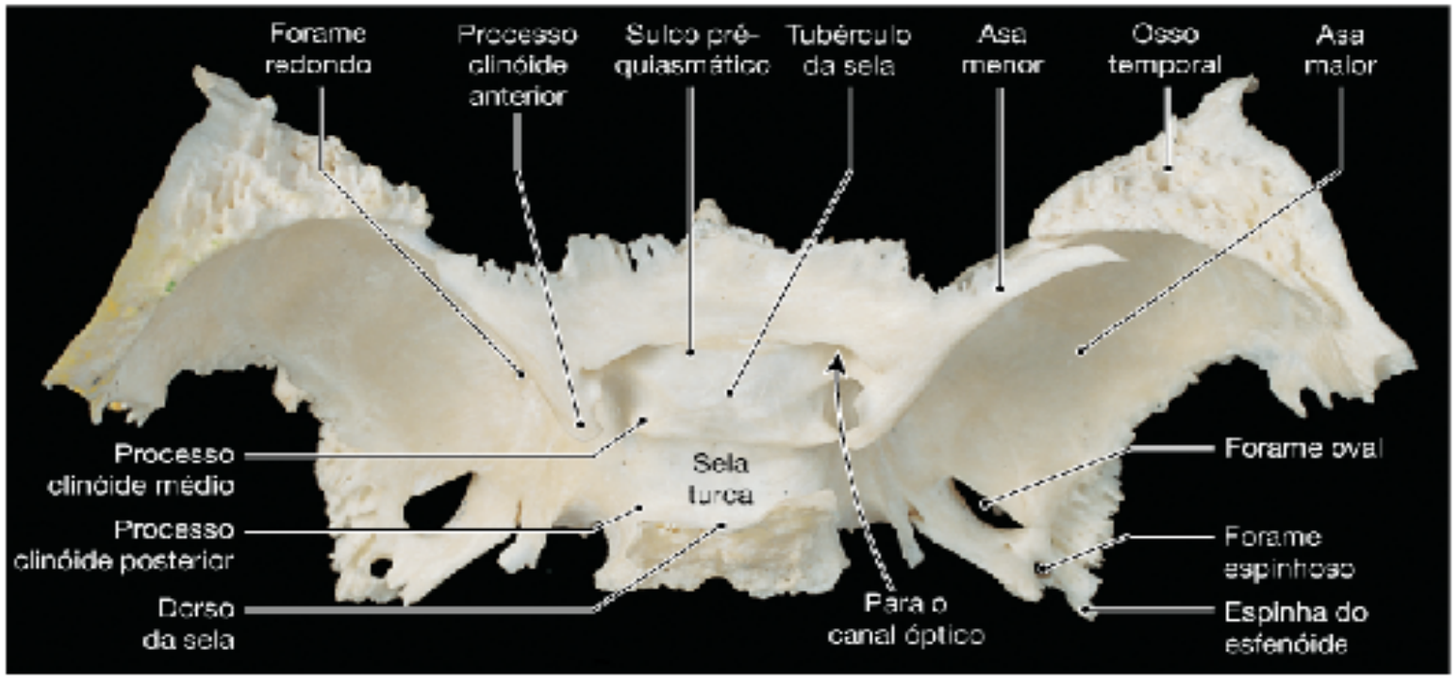

(a) Superfície superior

Figura 6.9 O esfenóide.
Vistas do esfenóide mostrando os principais referenciais anatômicos na **(a)** vista superior e **(b)** vista anterior.

Esfenoide

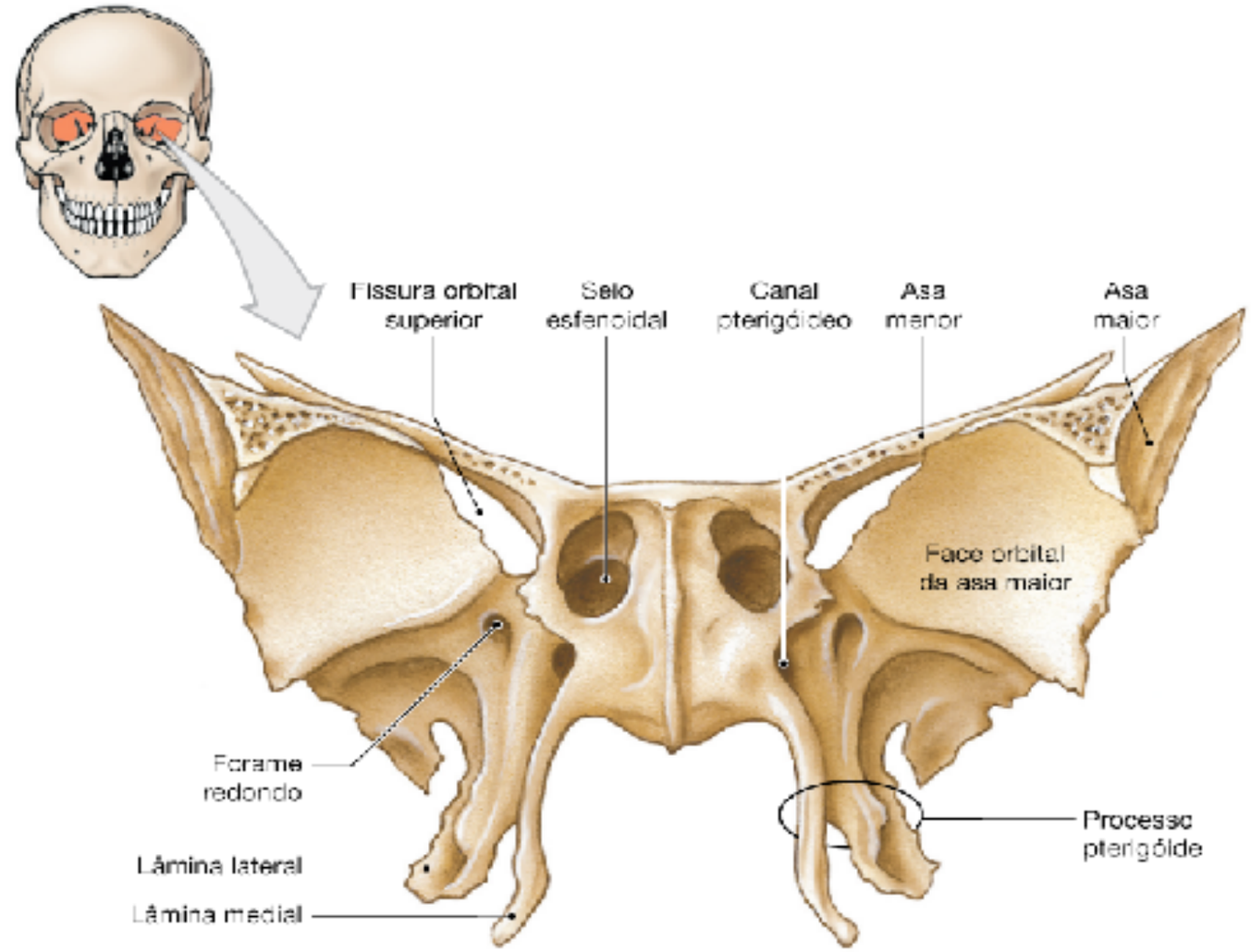

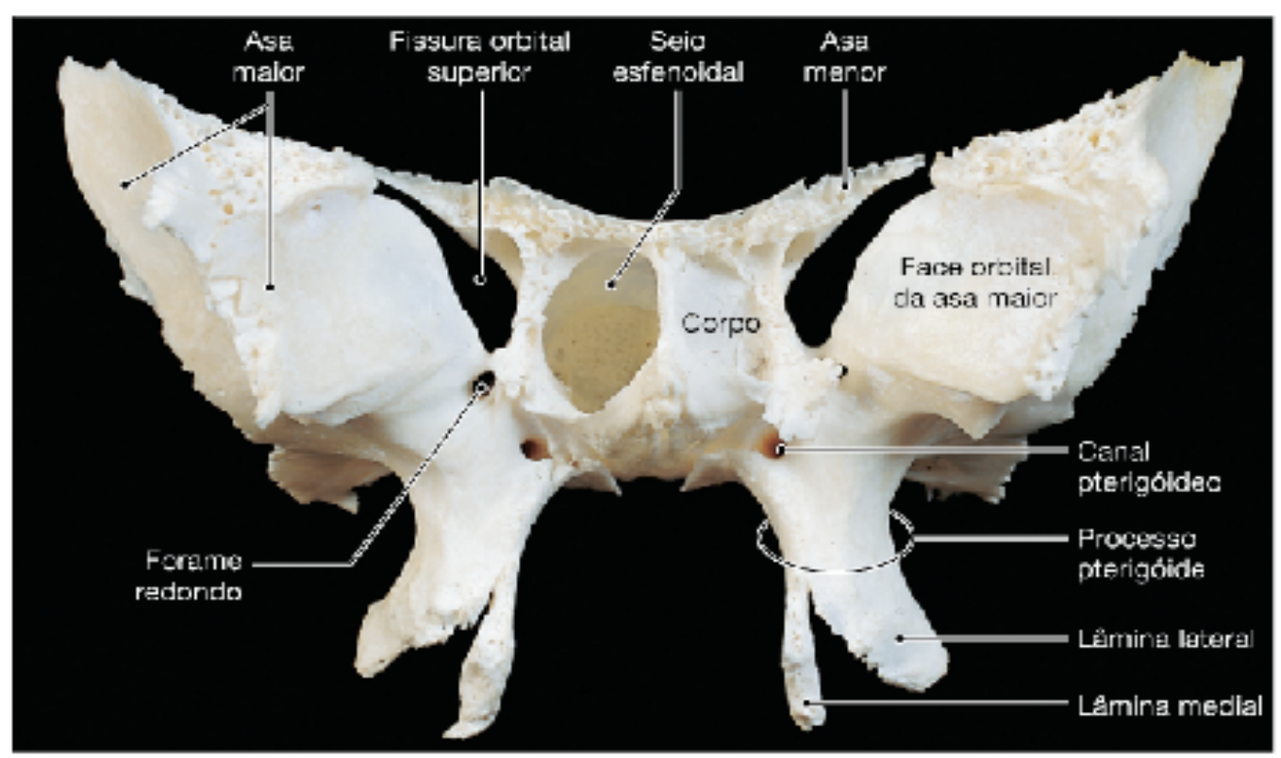

(b) Superfície anterior

Etmoide

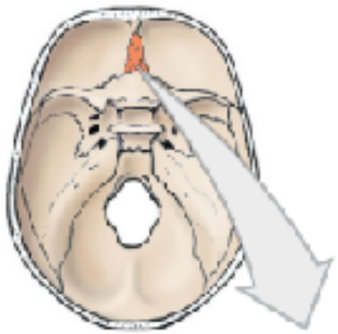

Figura 6.10 O etmóide.
Vistas do etmóide mostrando os principais referenciais anatômicos na **(a)** superfície superior, **(b)** superfície anterior e **(c)** superfície posterior.

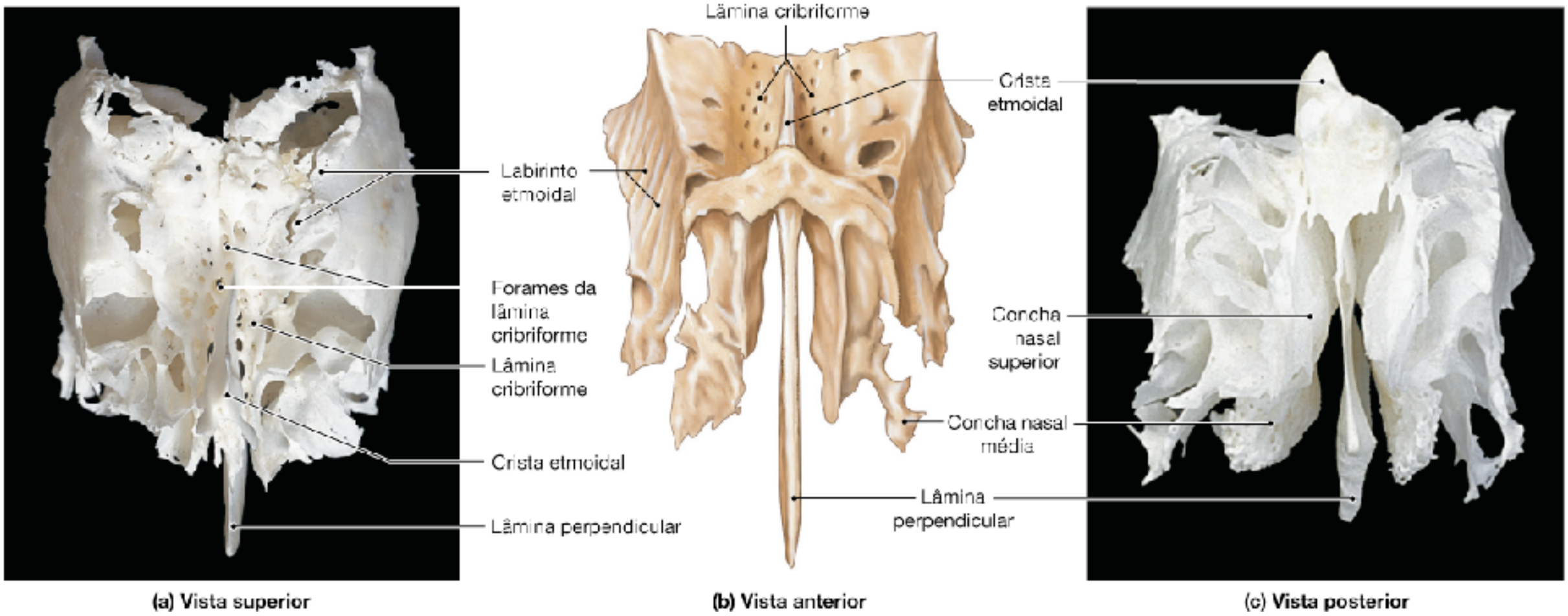

Maxila

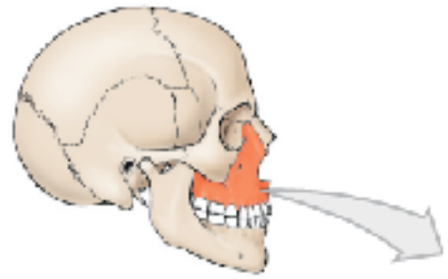

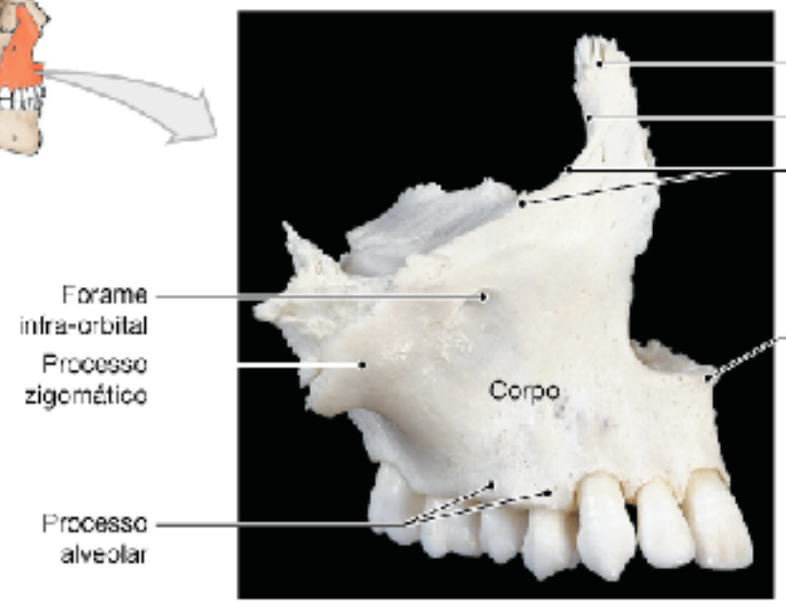

(a) Maxila direita, vista ântero-lateral

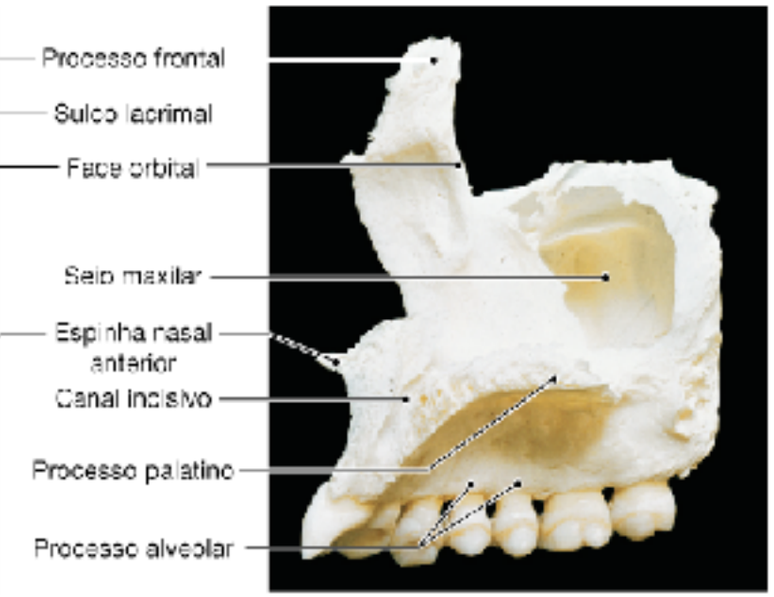

(b) Maxila direita, vista medial

vista superior

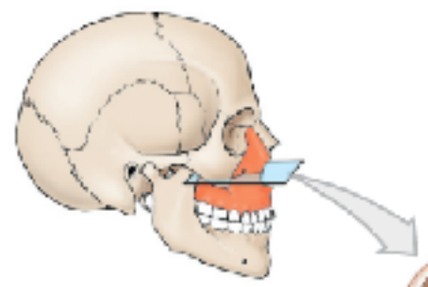

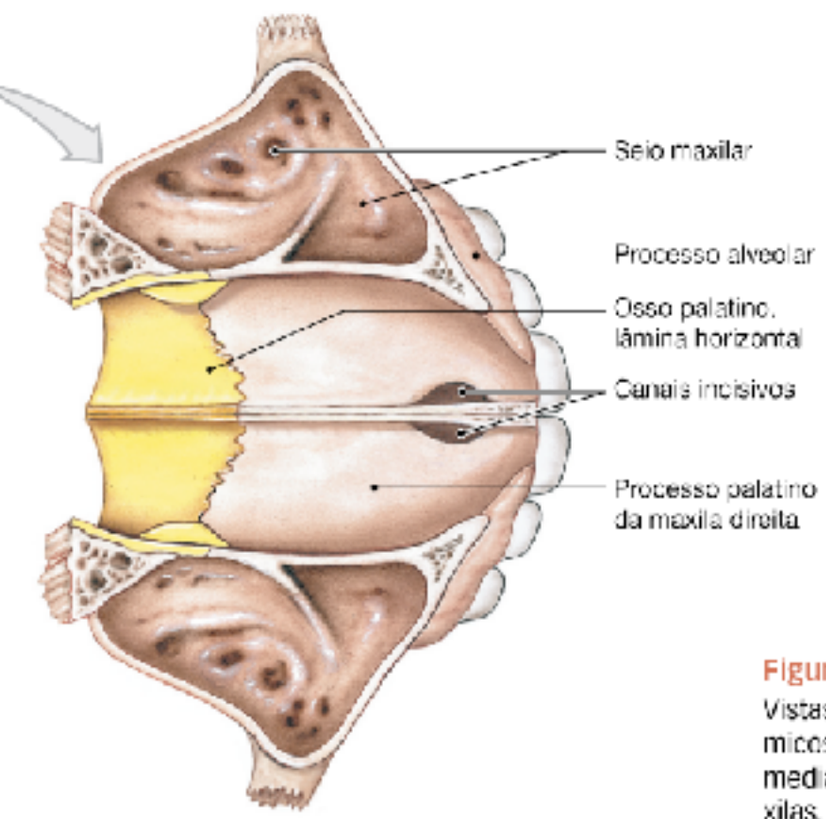

(c) Maxilas e ossos palatinos, vista em secção

Figura 6.12 A maxila.
Vistas da maxila direita mostrando os principais referenciais anatômicos na (a) superfície anterior e superfície lateral e (b) superfície medial. (c) Vista superior de secção transversal de ambas as maxilas, mostrando a orientação dos seios maxilares e a estrutura do palato ósseo.

Ossos palatinos

Figura 6.13 Os ossos palatinos.
Vistas dos ossos palatinos, mostrando os principais referenciais anatômicos: **(a)** vista anterior dos ossos palatinos, **(b)** vista medial do osso palatino direito e **(c)** vista lateral do osso palatino direito.

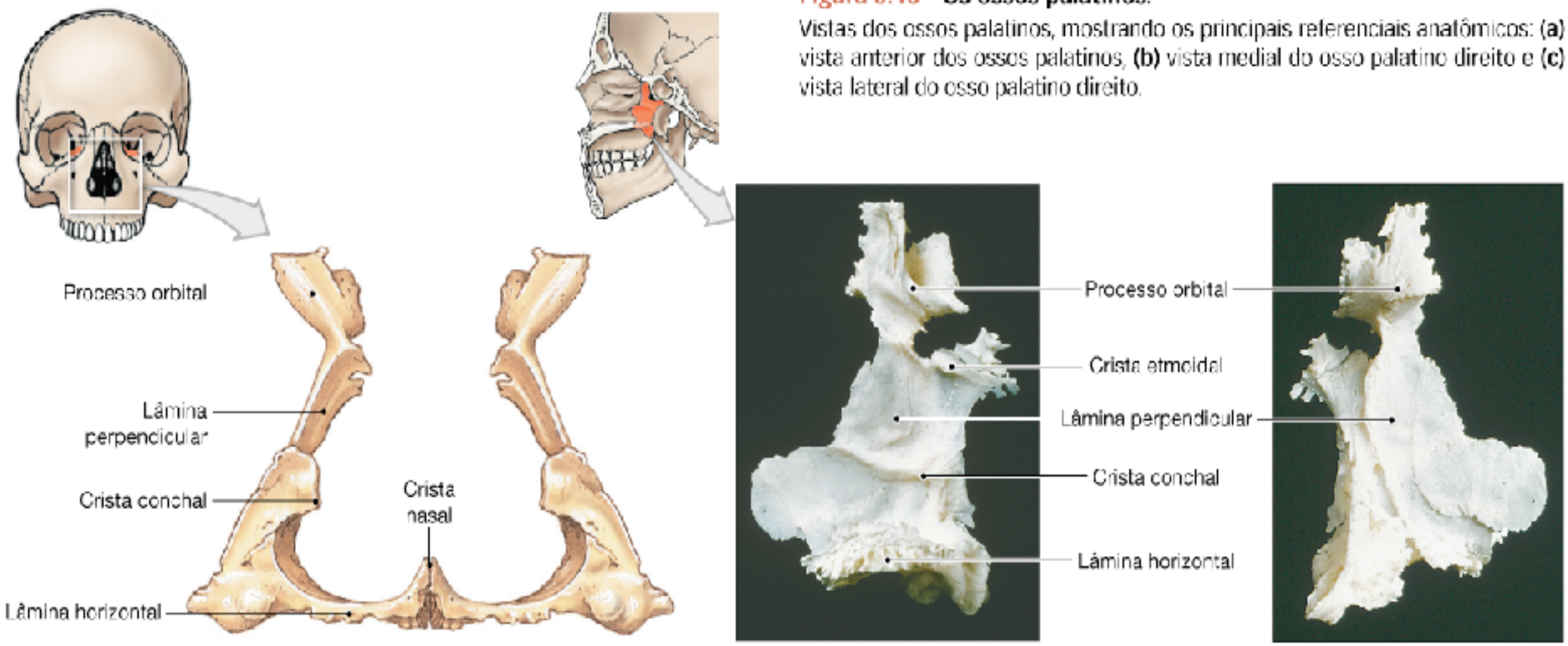

(a) Ossos palatinos, vista anterior **(b) Osso palatino, vista medial** **(c) Osso palatino, vista lateral**

Mandíbula

Figura 6.14 A mandíbula.
Vistas da mandíbula mostrando os principais referenciais anatômicos na **(a)** superfície superior e lateral e **(b)** superfície medial da metade direita da mandíbula.

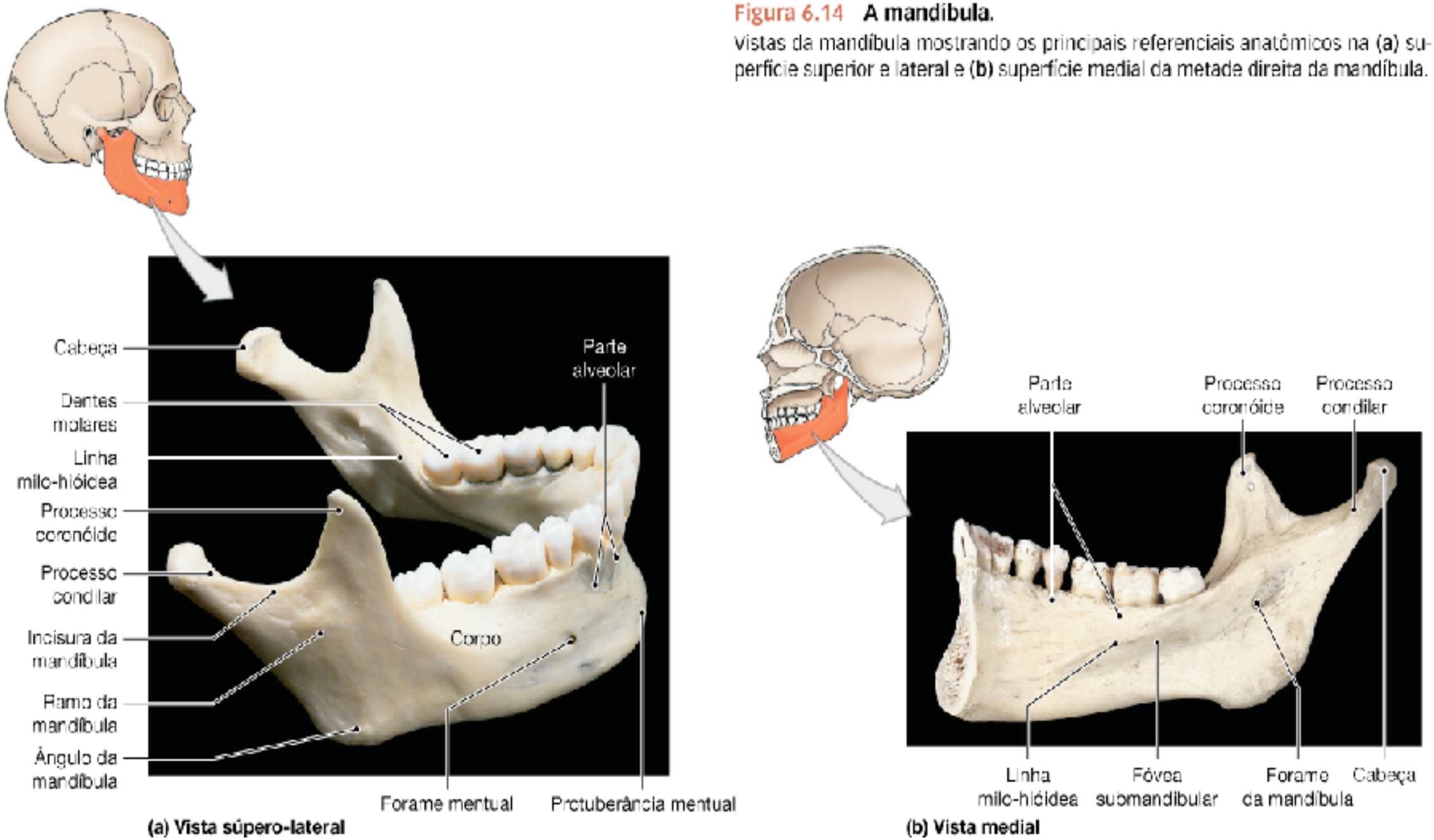

Órbita 7

Ossos

Frontal, esfenoide, lacrimal Etmoide, Zigomático, Maxila Palatino.

Figura 6.15 O complexo orbital.
A estrutura da órbita no lado direito. Sete ossos compõem a órbita que envolve e protege o olho direito.

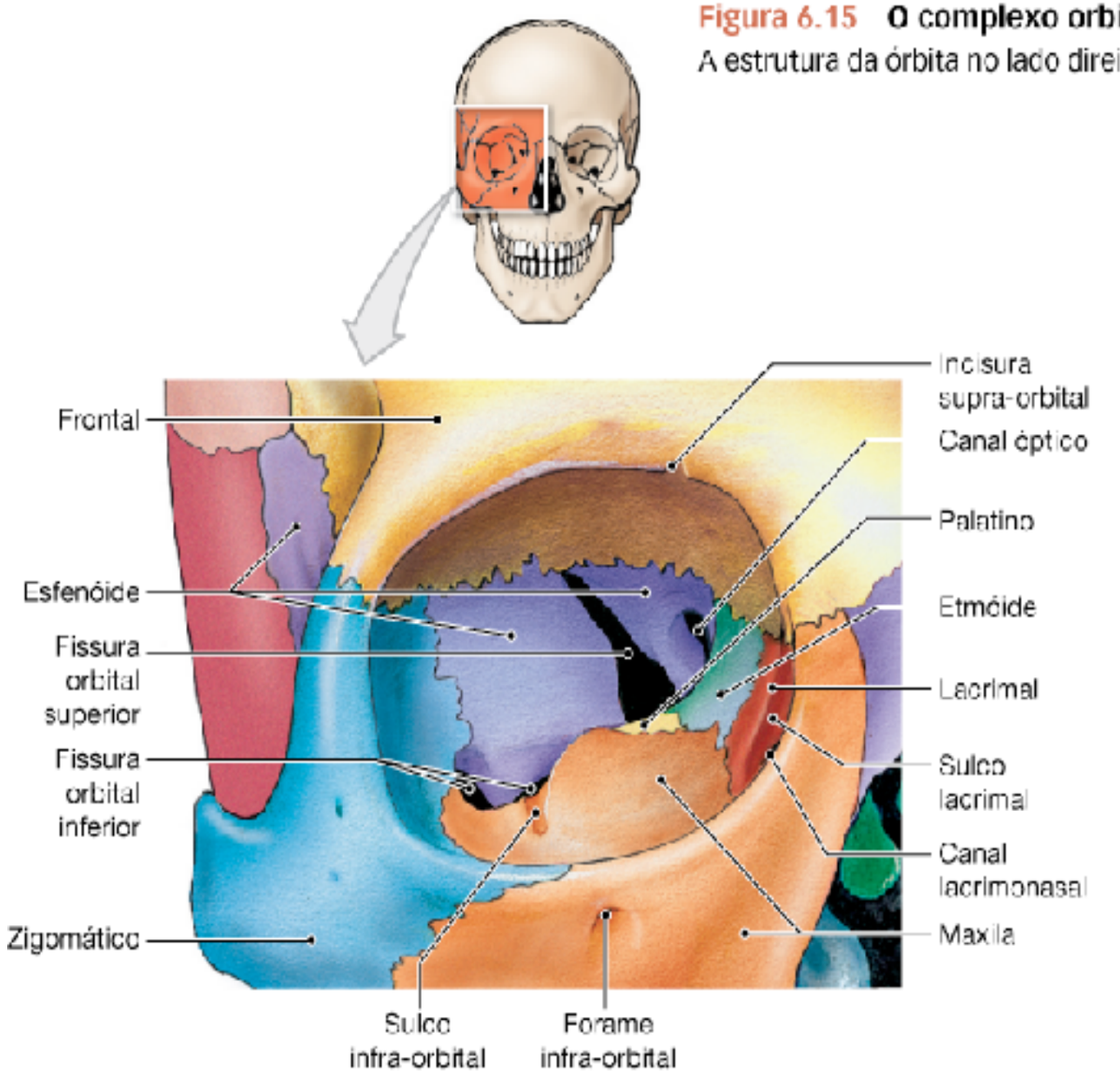

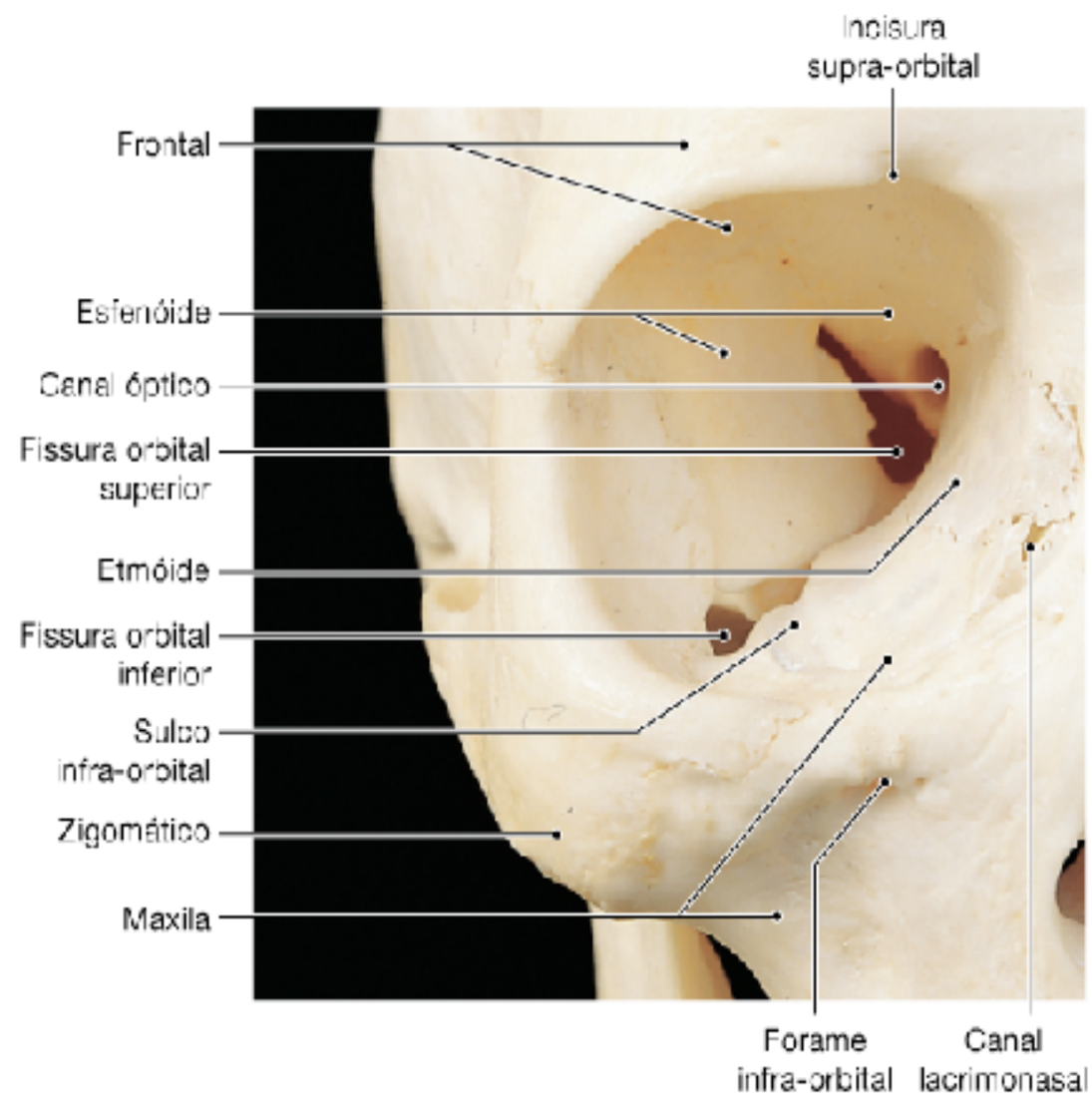

Complexo Nasal

Frontal
Etmoide
Maxila
Palatino
Vômer
Nasal

Figura 6.16 O complexo nasal.

Secções do crânio mostrando as relações entre os ossos do complexo nasal. **(a)** Secção sagital com o septo nasal posicionado. **(b)** Secção sagital diagramática; septo nasal removido para mostrar as principais características da parede lateral da cavidade nasal direita. **(c)** Secção frontal (coronal) da cabeça, mostrando a posição dos seios paranasais. **(d)** Secção frontal diagramática mostrando a posição dos seios paranasais.

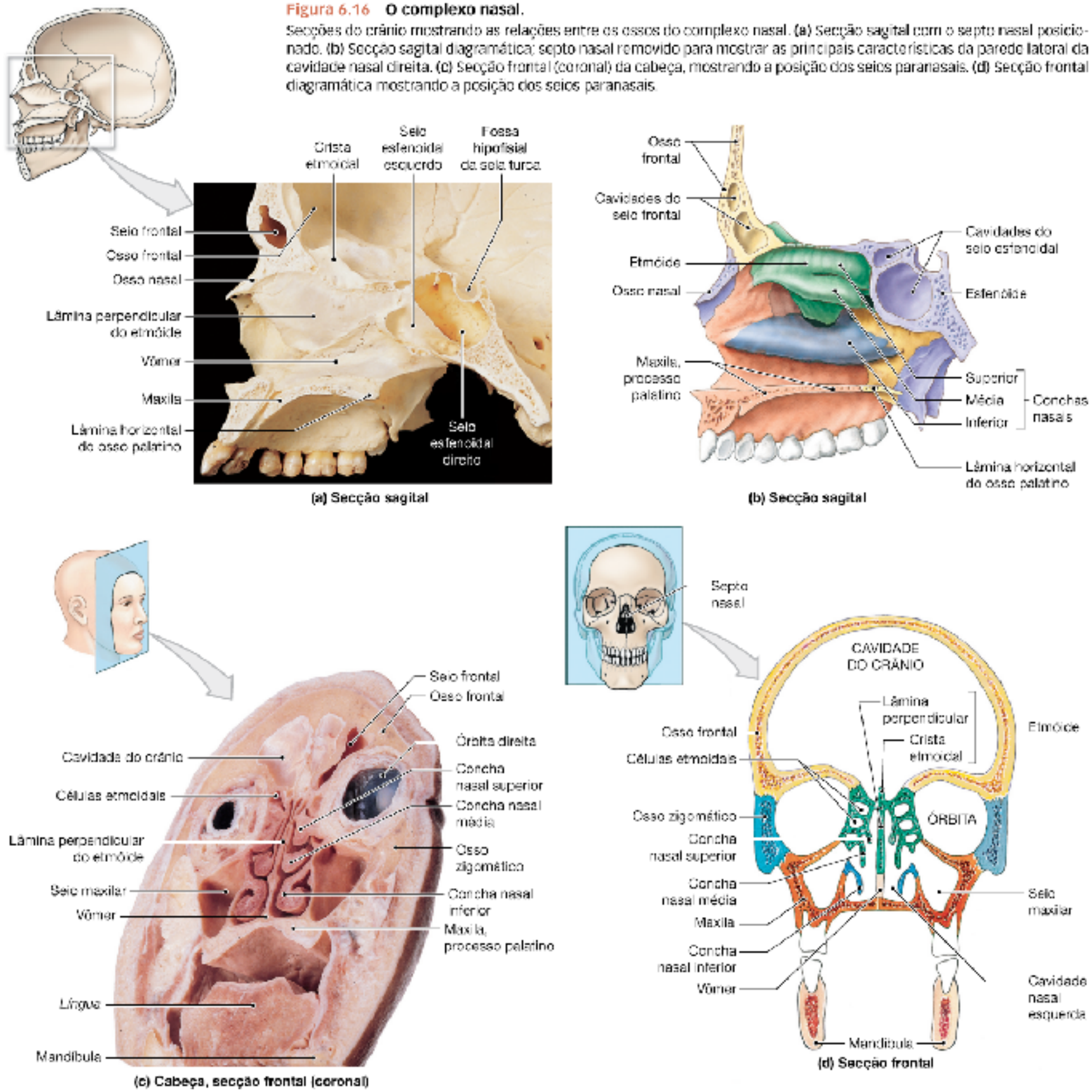

Osso Hioide

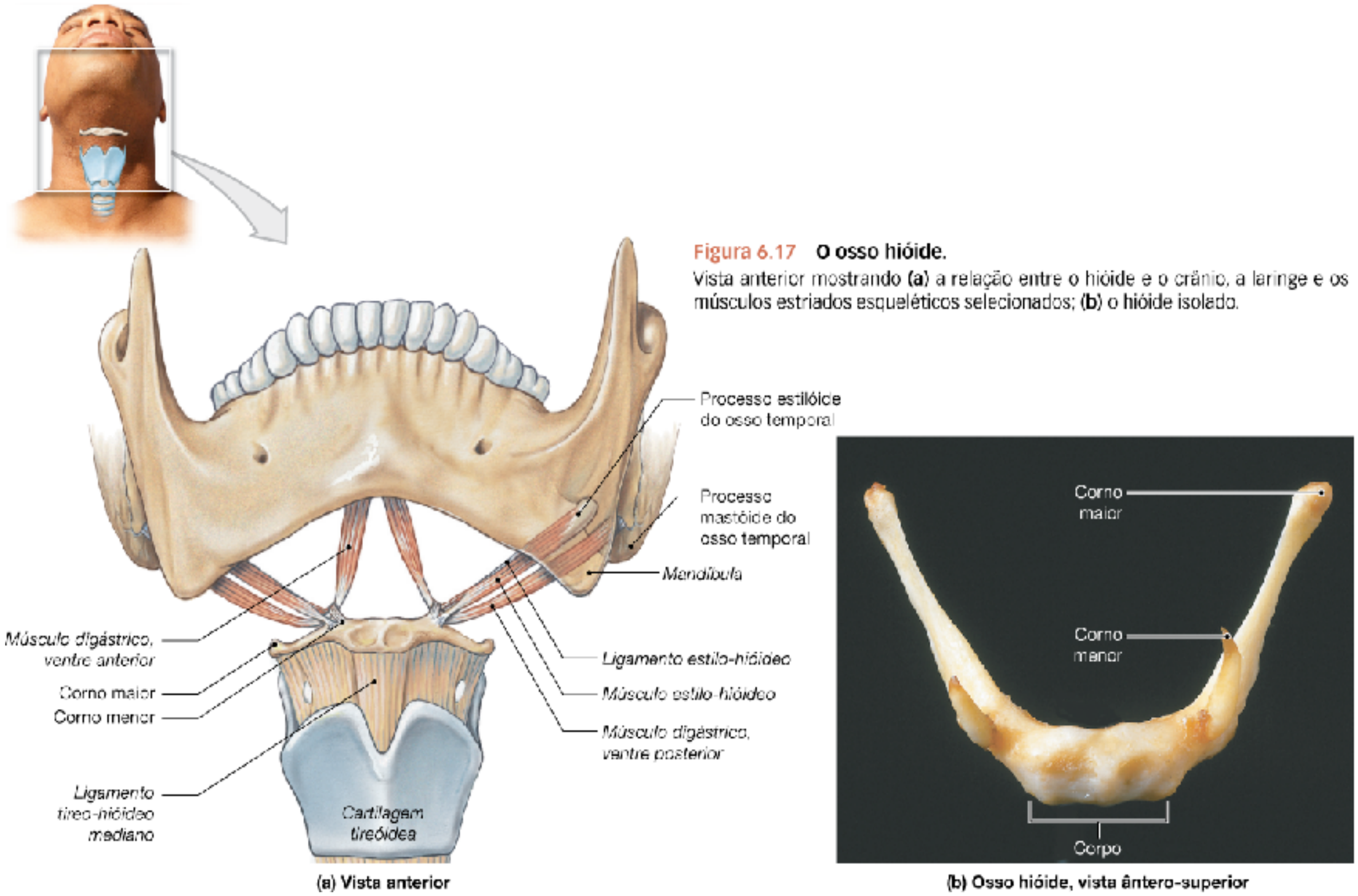

Figura 6.17 O osso hióide.
Vista anterior mostrando **(a)** a relação entre o hióide e o crânio, a laringe e os músculos estriados esqueléticos selecionados; **(b)** o hióide isolado.

Fossas do Crânio

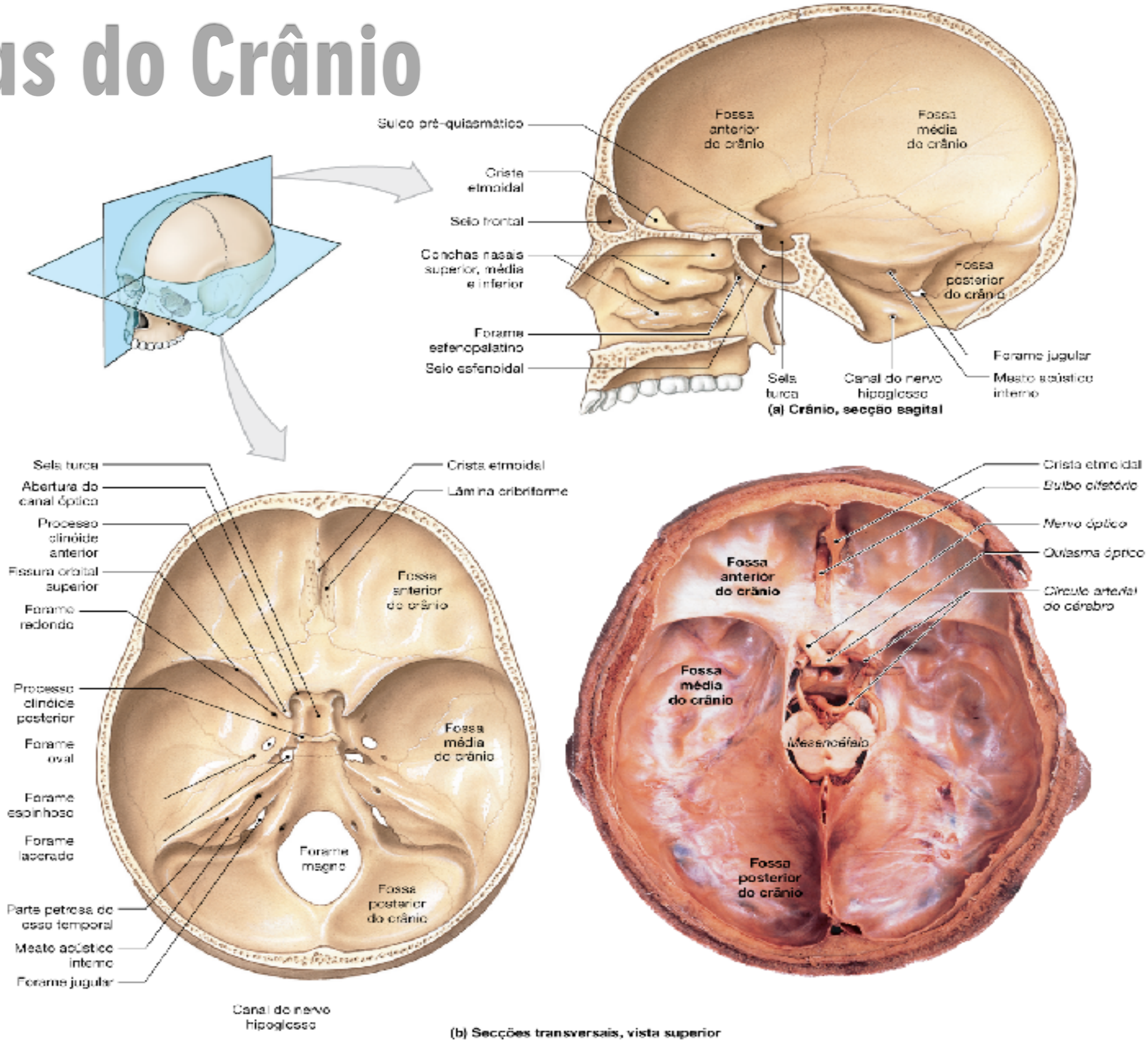

Disco Espinal Cevical

Cervical Spine and
Intervertebral Disc Anatomy

www.nucleusinc.com

Sistema Esquelético

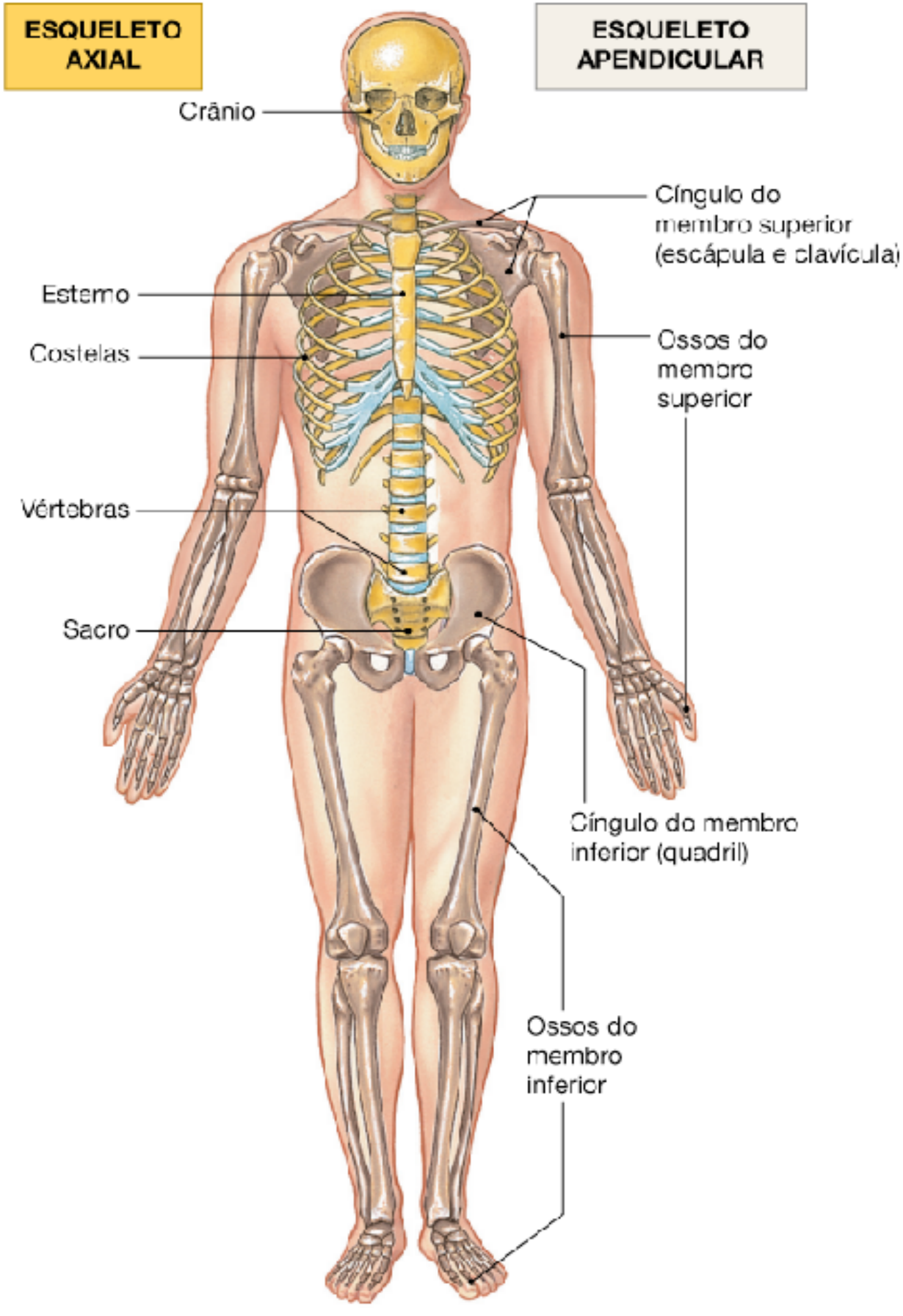

(b) Sistema esquelético.

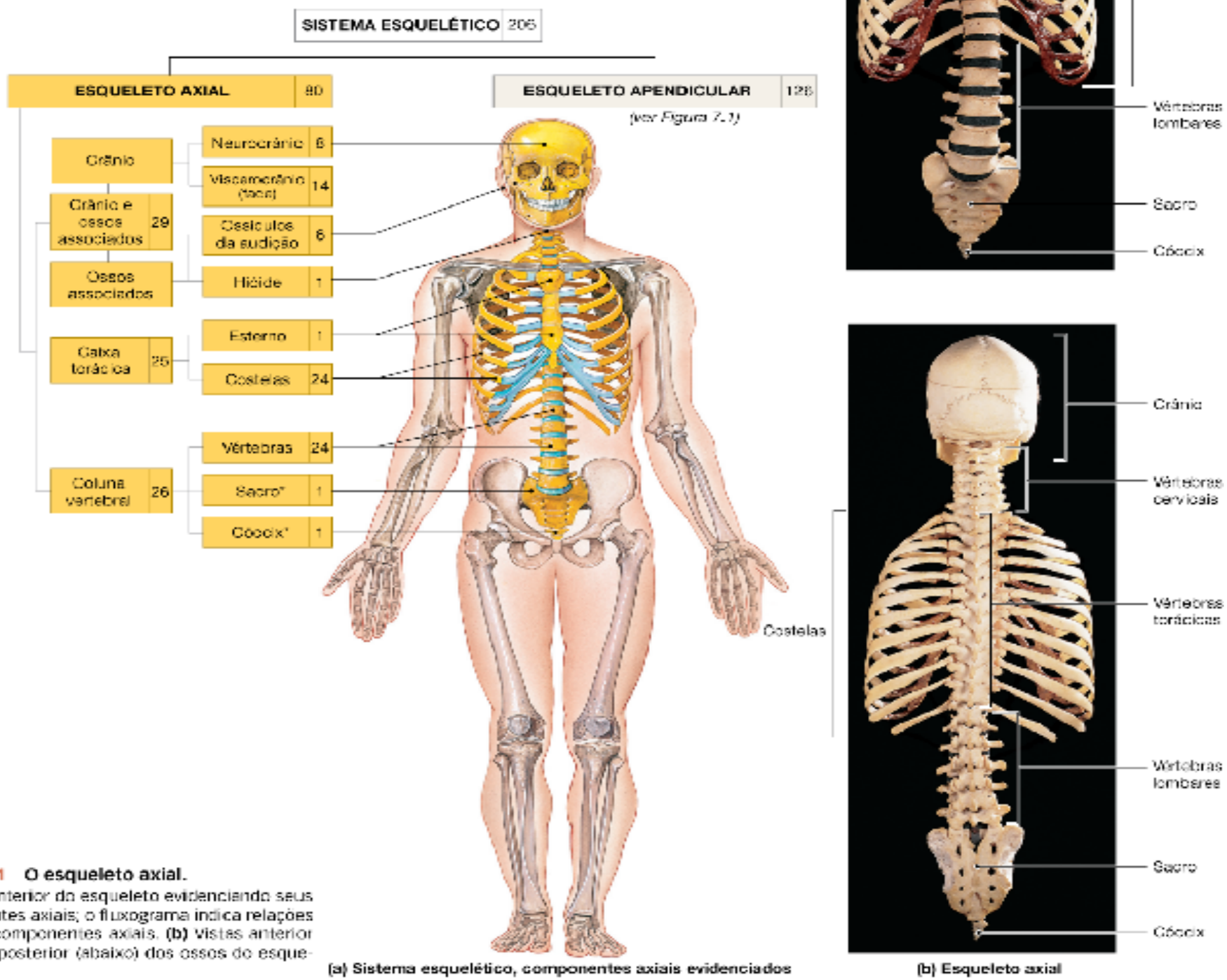

(a) Sistema esquelético, componentes axiais evidenciados

(b) Esqueleto axial

Figura 6.1 O esqueleto axial.
(a) Vista anterior do esqueleto evidenciando seus componentes axiais; o fluxograma indica relações entre os componentes axiais. (b) Vistas anterior (acima) e posterior (abaixo) dos ossos do esqueleto axial.

* N. de R.T. Na realidade, o sacro e o cóccix também estão constituídos por vértebras que se fundem.

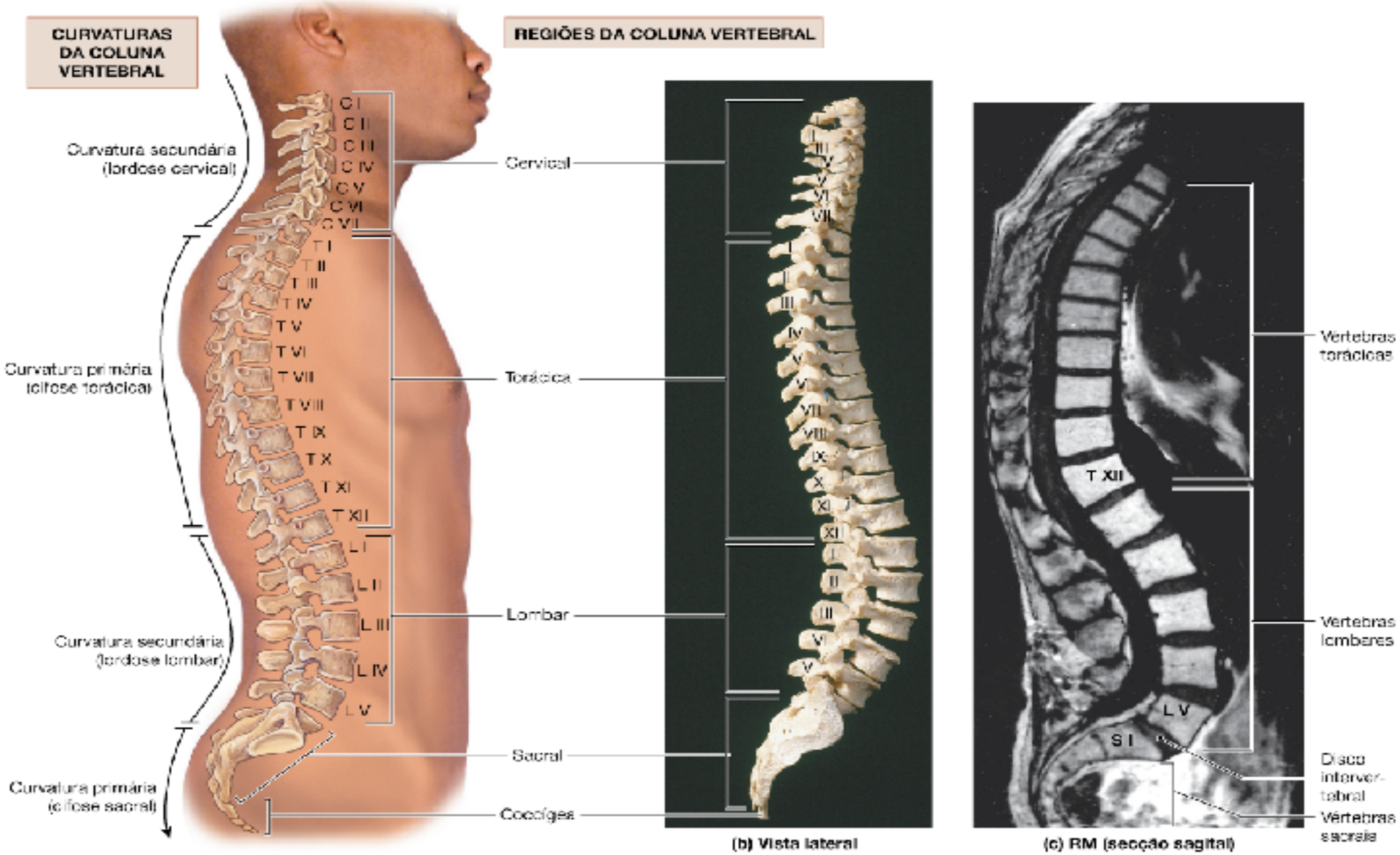

(a) Vista lateral

(b) Vista lateral

(c) RM (secção sagital)

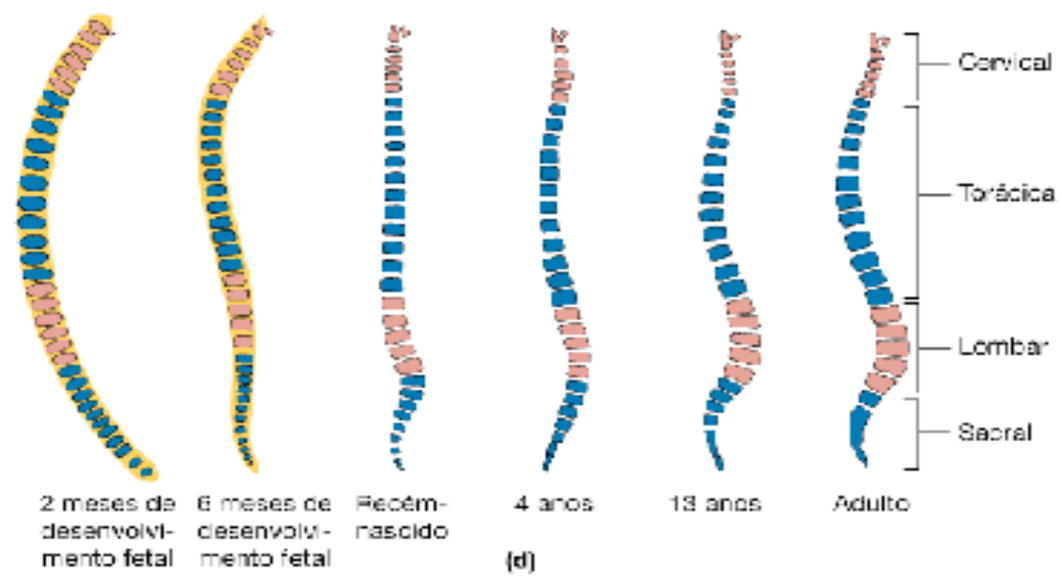

Figura 6.19 A coluna vertebral.
Vistas laterais da coluna vertebral. **(a)** As regiões da coluna vertebral, mostrando as quatro curvaturas da coluna vertebral adulta. **(b)** Coluna vertebral normal, vista lateral. **(c)** Imagem de ressonância magnética (RM) da coluna vertebral do adulto (vista lateral). **(d)** O desenvolvimento das curvaturas da coluna vertebral.

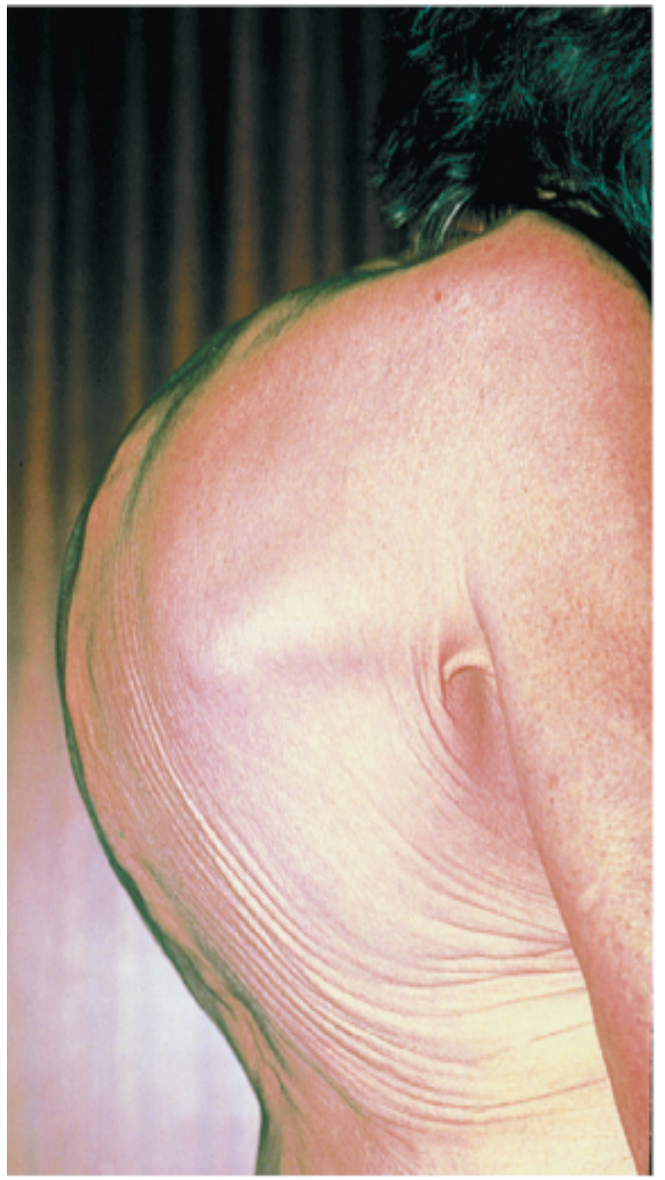

(a) Cifose

(b) Lordose

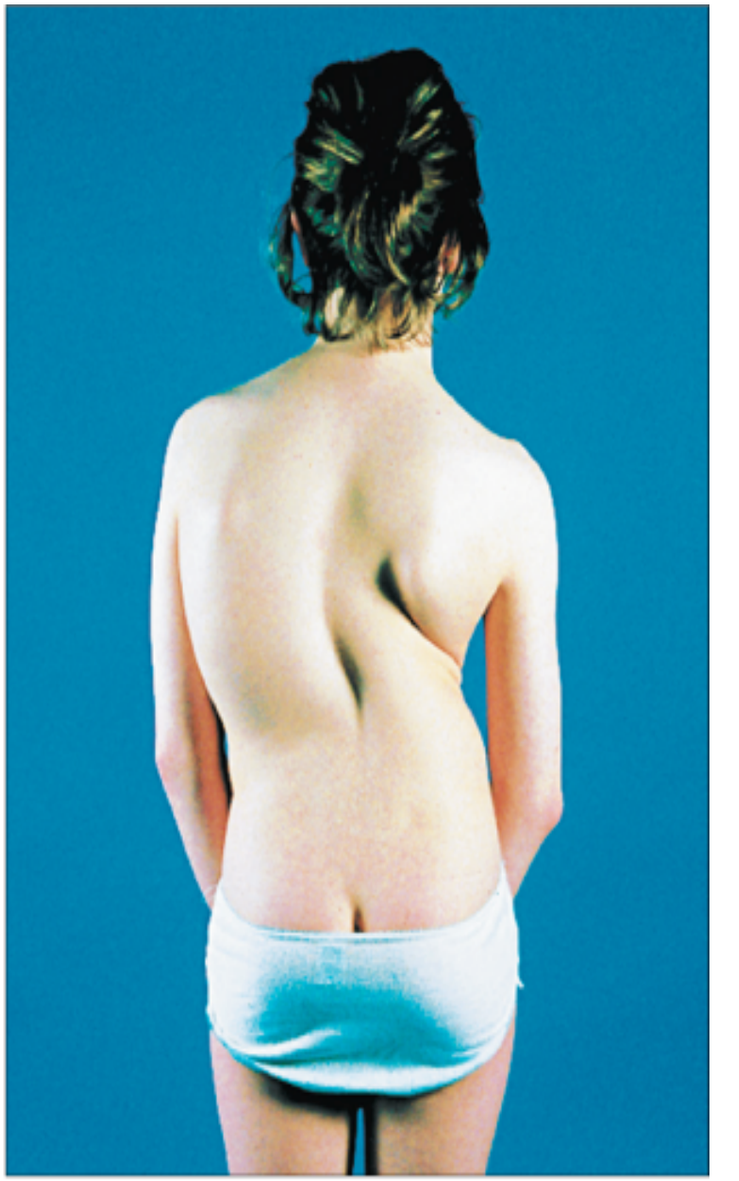

(c) Escoliose

Figura 6.20 Curvaturas anômalas da coluna vertebral.

Coluna Cervical

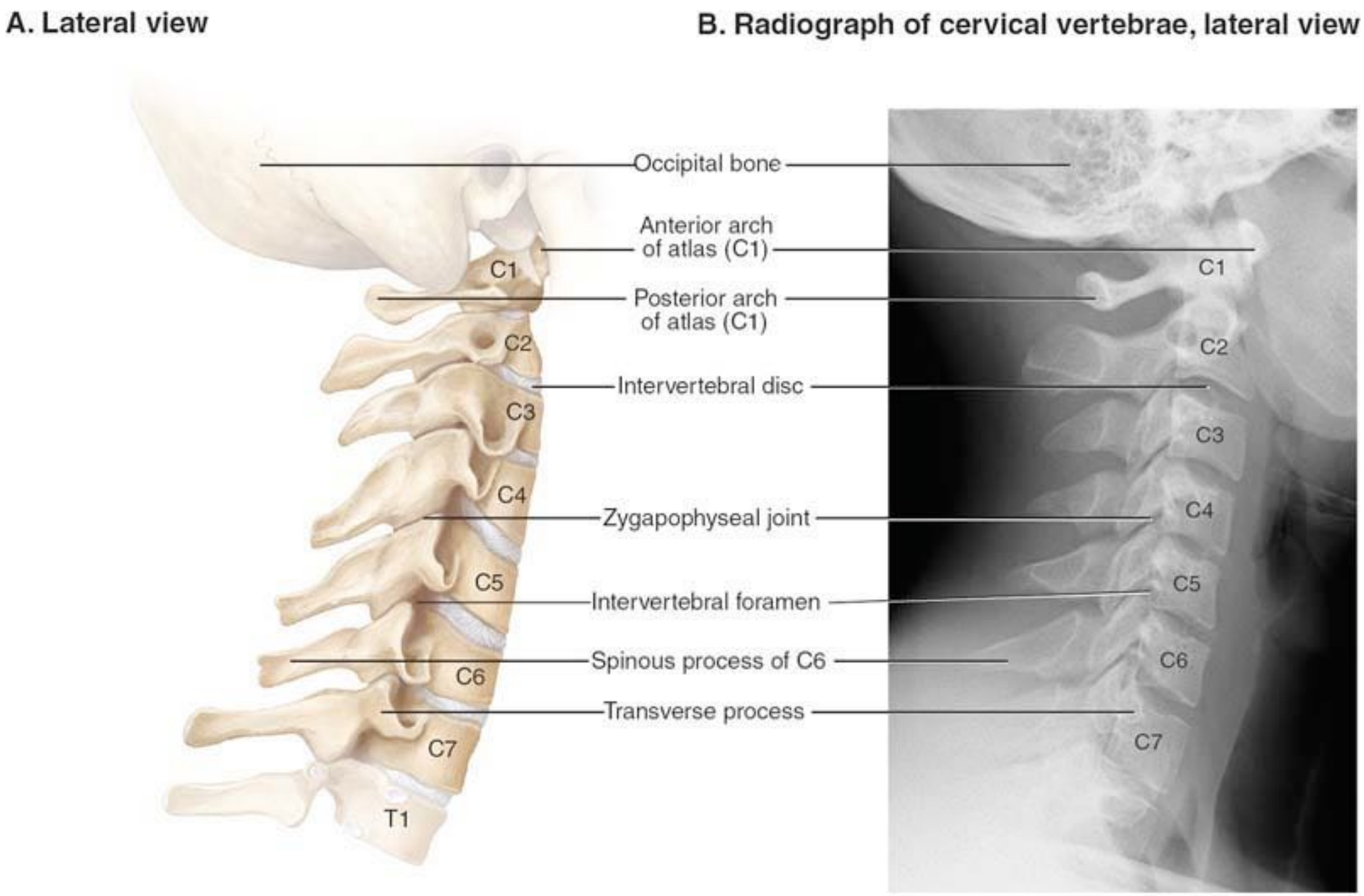

Coluna Cervical

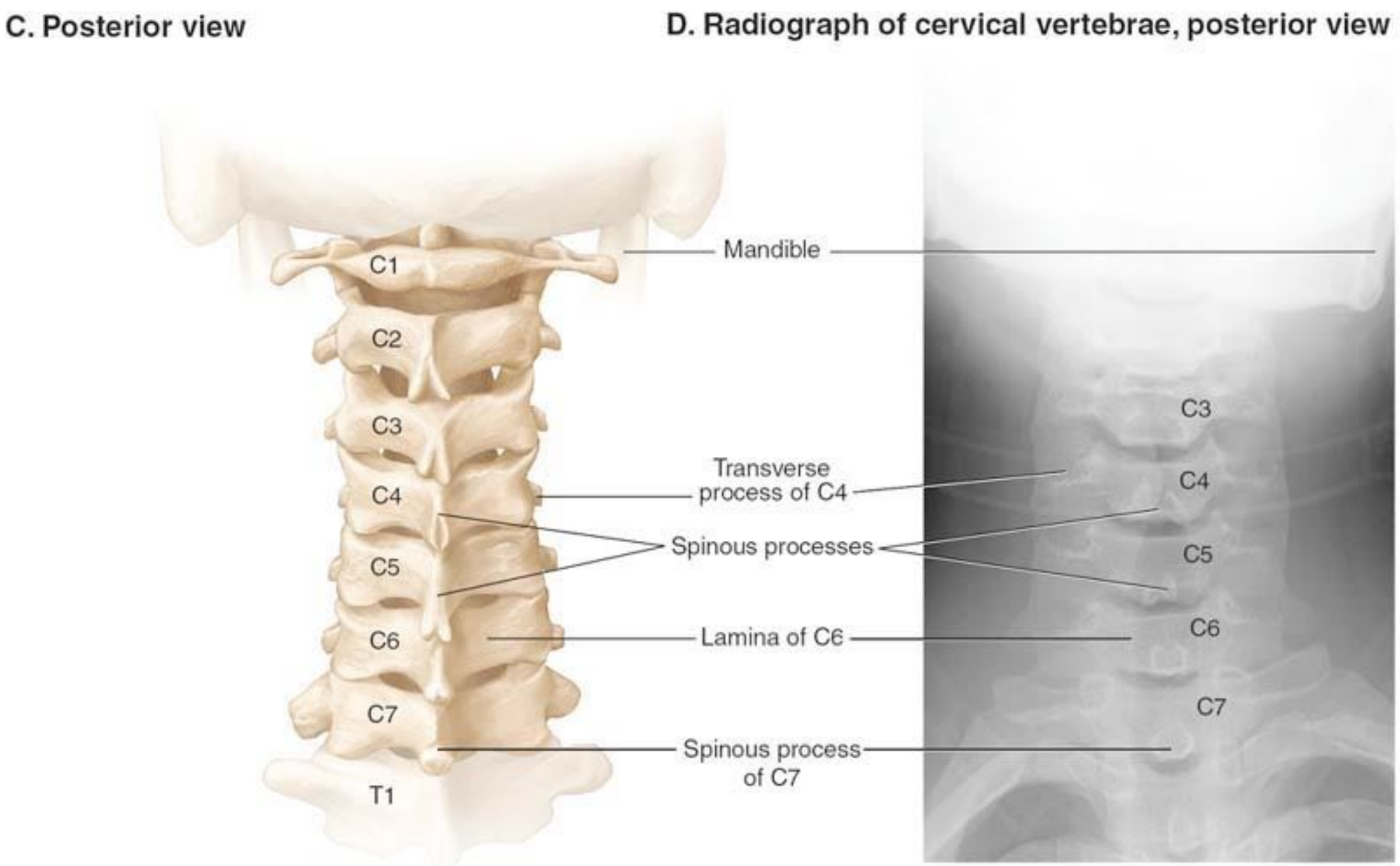

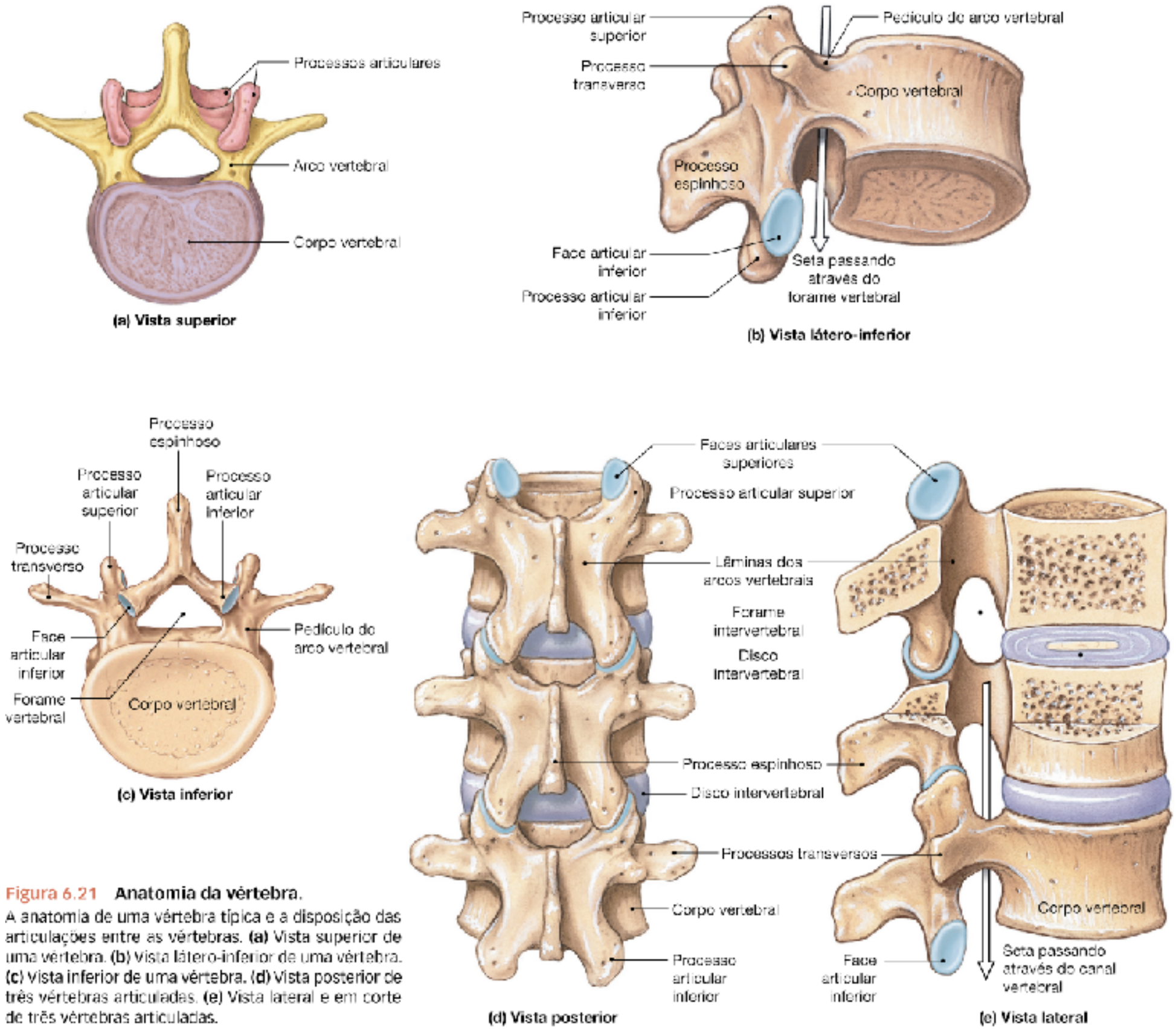

Figura 6.21 Anatomia da vértebra.
A anatomia de uma vértebra típica e a disposição das articulações entre as vértebras. **(a)** Vista superior de uma vértebra. **(b)** Vista látero-inferior de uma vértebra. **(c)** Vista inferior de uma vértebra. **(d)** Vista posterior de três vértebras articuladas. **(e)** Vista lateral e em corte de três vértebras articuladas.

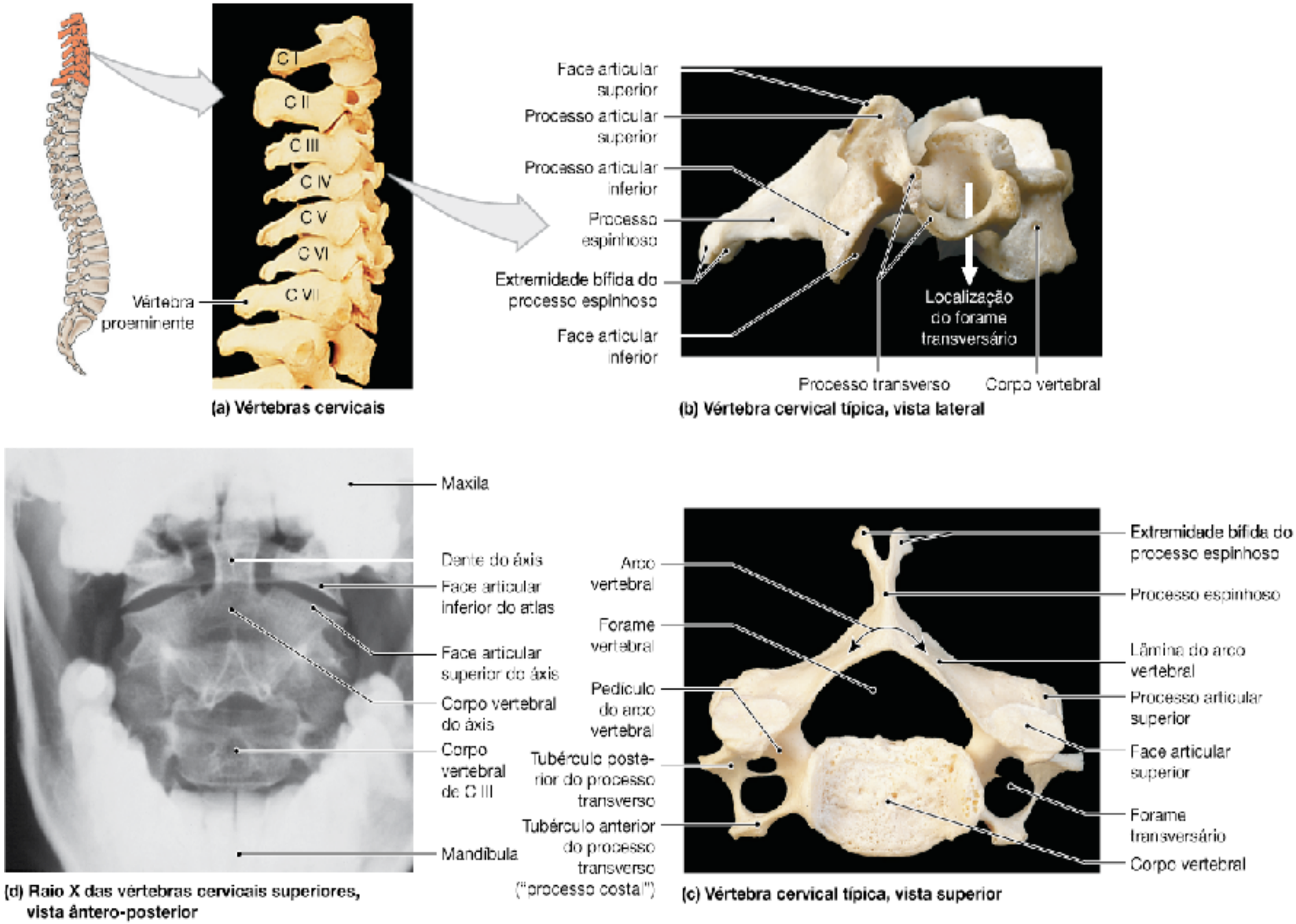

Figura 6.22 Vértebras cervicais.

São as menores vértebras isoladas, de localização mais superior. **(a)** Vista lateral das vértebras cervicais. **(b)** Vista lateral de uma vértebra cervical típica (C III-C VI). **(c)** Vista superior da mesma vértebra. Note as características típicas listadas na Tabela 6.3. **(d)** Radiografia (raio X) das vértebras cervicais superiores, vista ântero-posterior. A boca está aberta e os dentes inferiores são visíveis.

Atlas

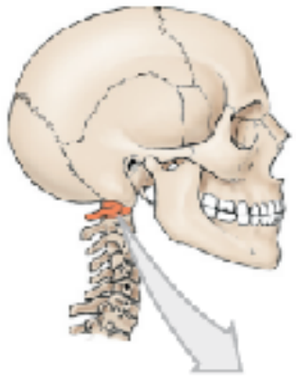

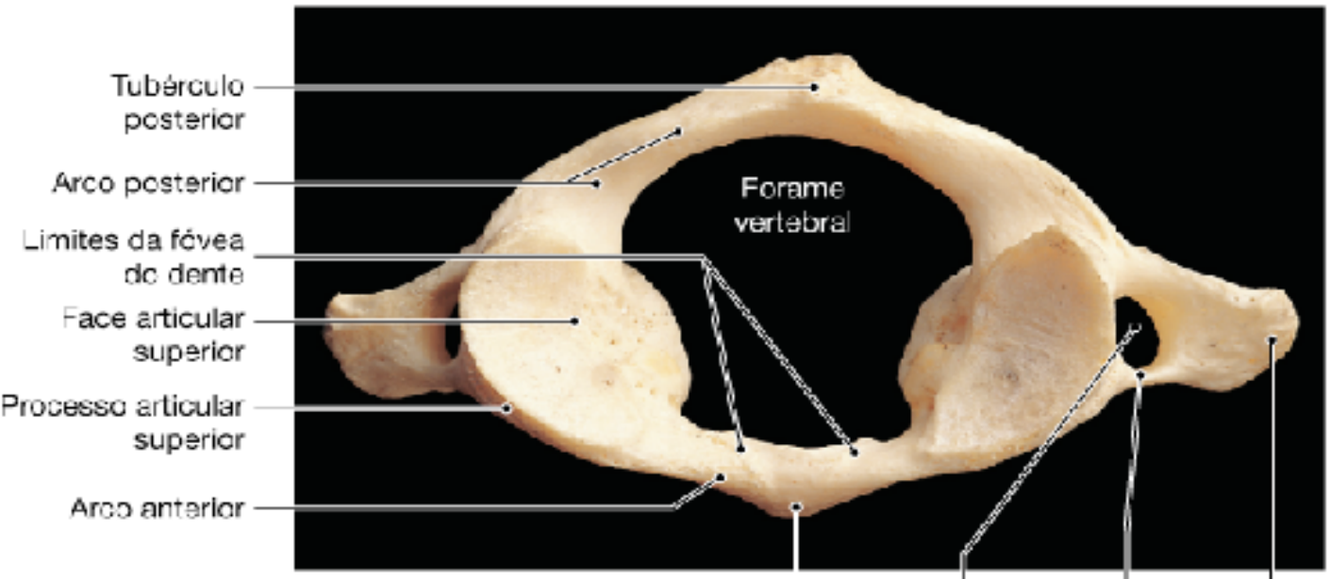

(a) Atlas, vista superior

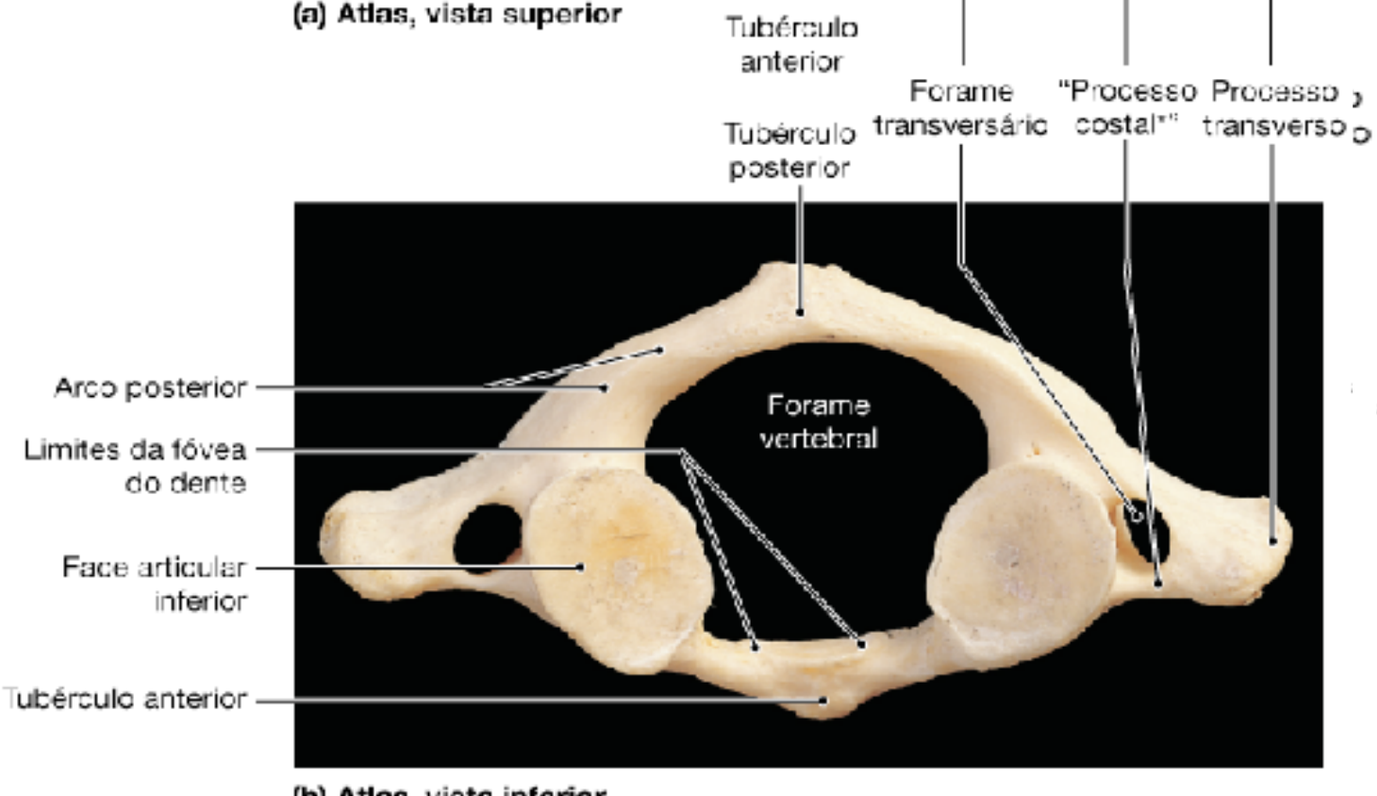

(b) Atlas, vista inferior

Áxis

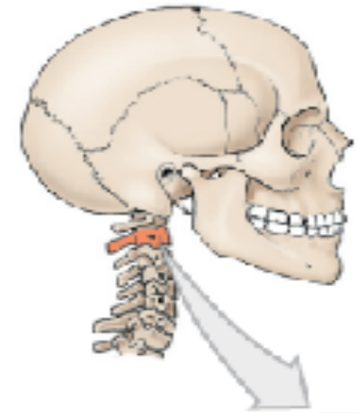

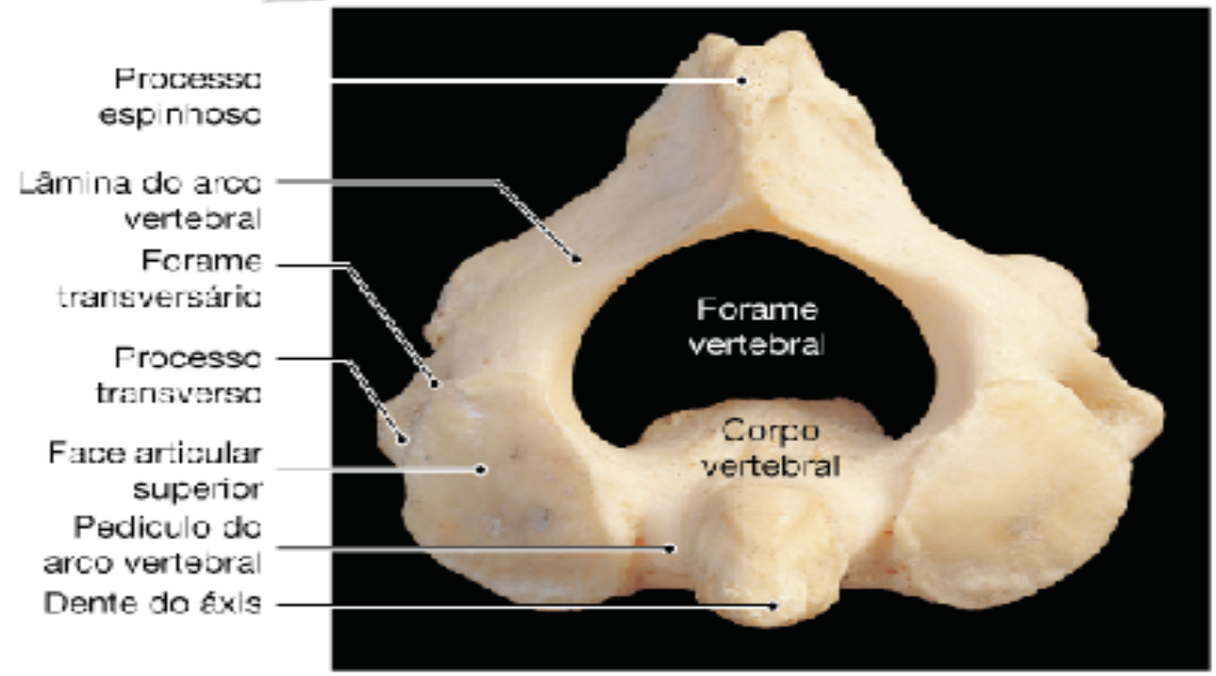

(c) Áxis, vista superior

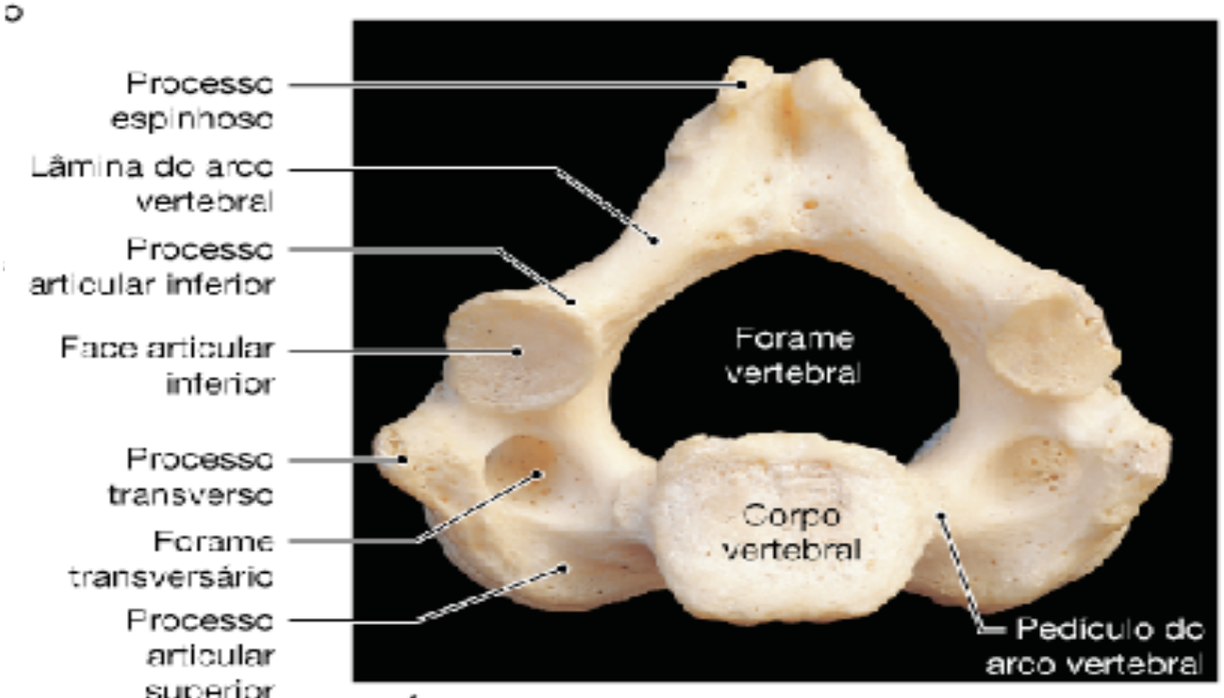

(d) Áxis, vista inferior

Atlas & Áxis

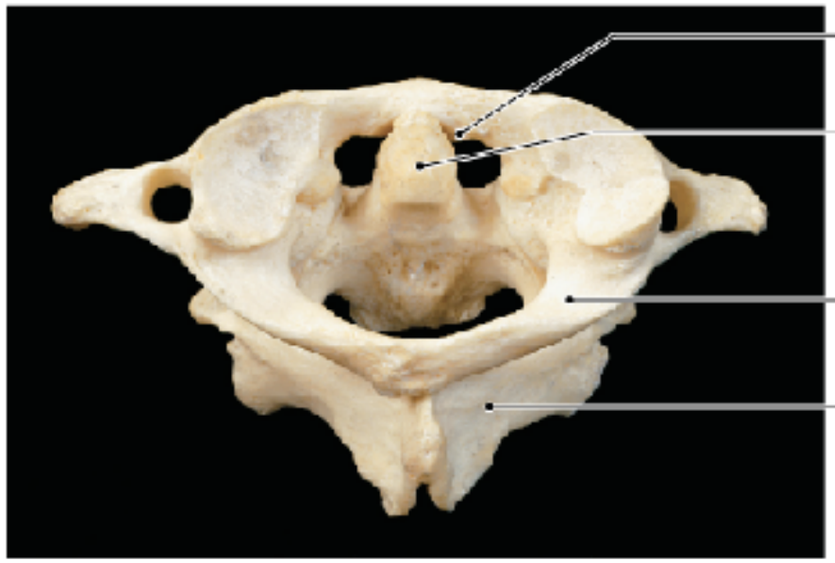

(e) Áxis e atlas articulados, vista súpero-posterior

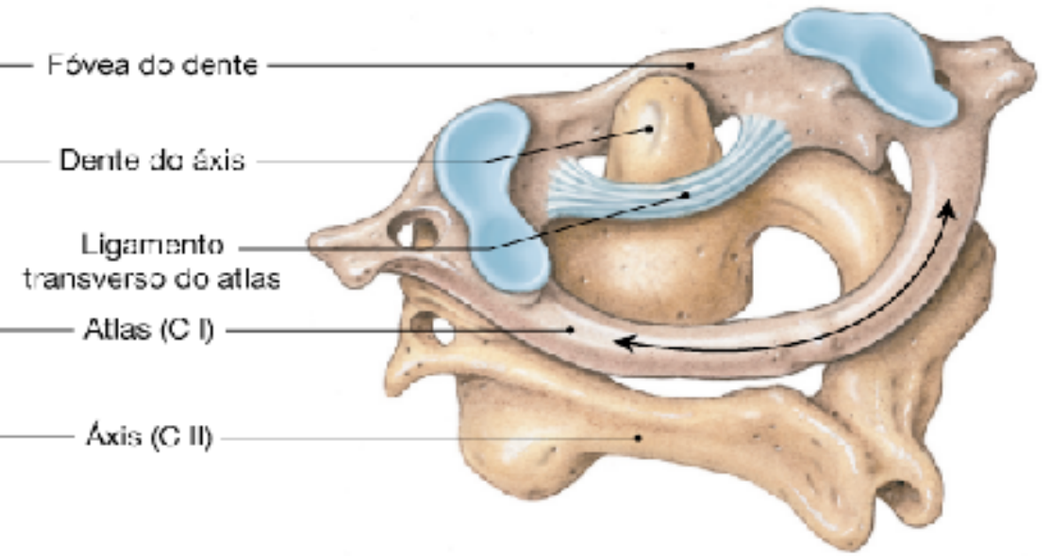

(f) Atlas e áxis articulados; observe a localização e orientação do ligamento transverso do atlas

Figura 6.23 **Atlas e áxis.**
Características anatômicas únicas das vértebras C I (atlas) e C II (áxis). O atlas pode ser observado em **(a)** vista superior e **(b)** vista inferior. O áxis pode ser visto em **(c)** vista superior e **(d)** vista inferior. **(e)** Atlas e áxis articulados, em vista súpero-posterior. **(f)** Atlas (C I) e áxis (C II) articulados, mostrando o ligamento transverso do atlas que prende o dente do áxis em posição na fóvea do dente, no atlas.

[4] N. de R.T. O aqui denominado "processo costal" corresponde à expansão do tubérculo anterior do processo transverso presente nas vértebras cervicais, sendo limite anterior do forame transversário. É considerado como vestígio evolutivo de costelas cervicais.

T6

A. Thoracic vertebra (T6), superior view

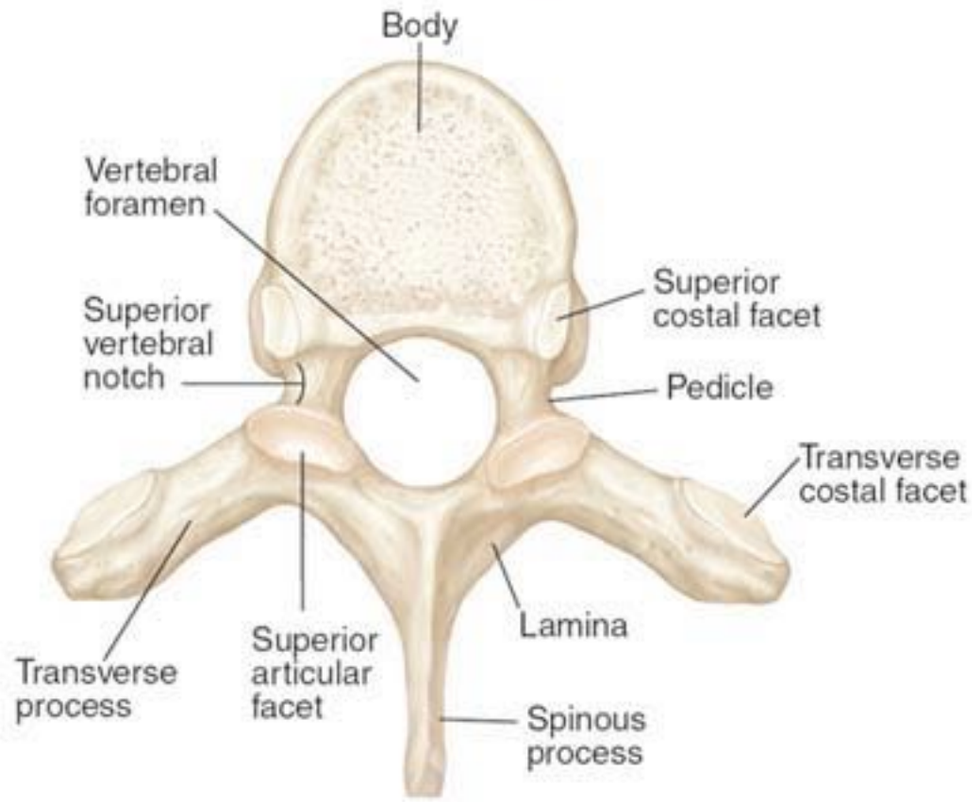

B. Thoracic vertebra (T6), lateral view

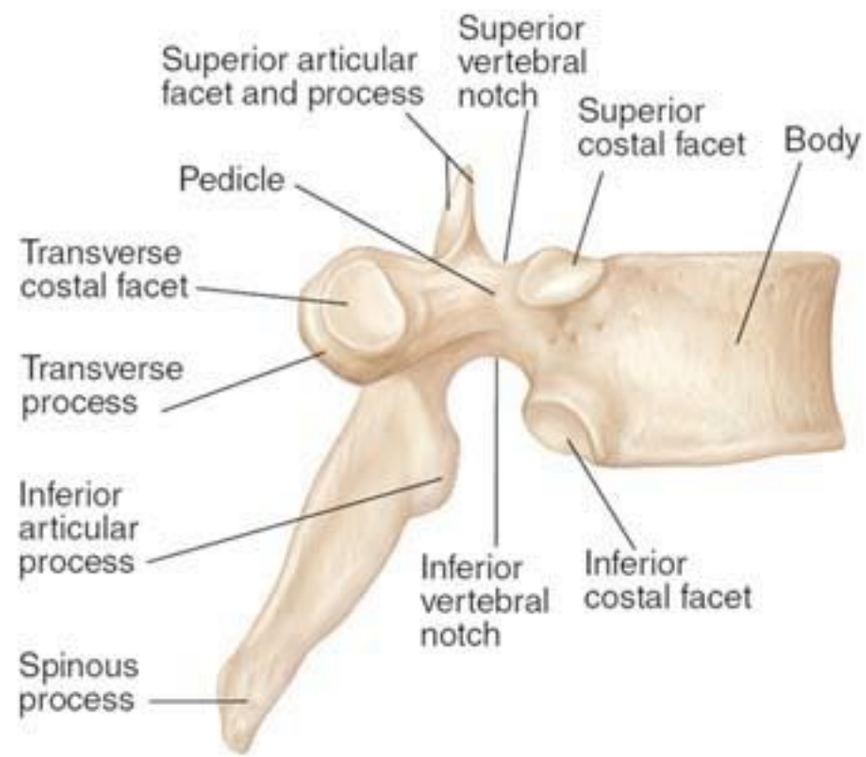

L3

C. Intervertebral disc, superior view

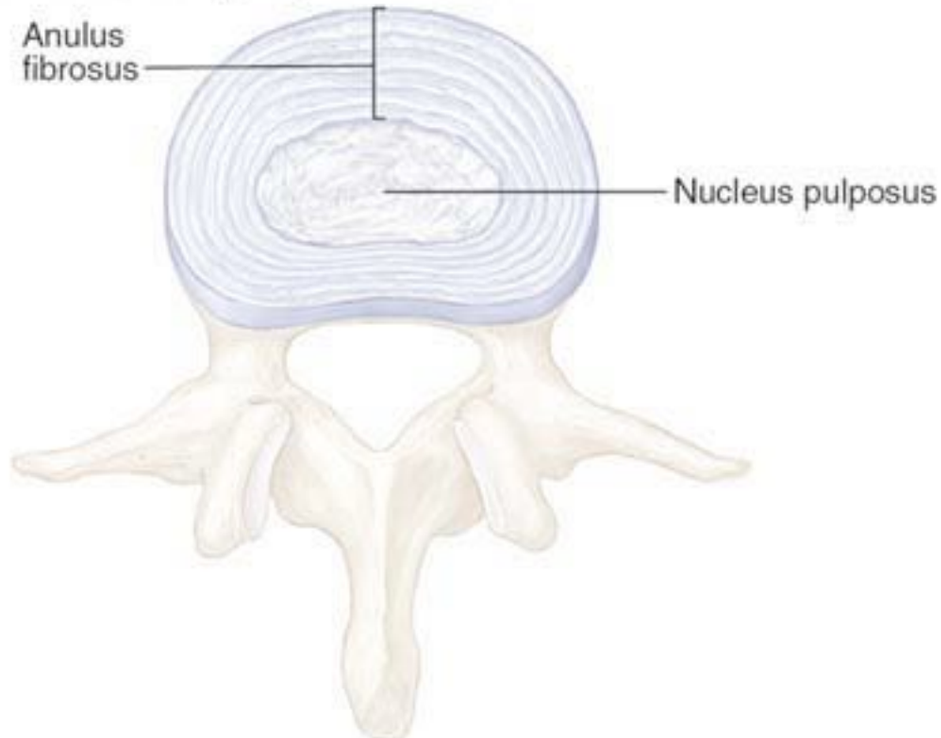

D. Lumbar vertebra (L3), superior view

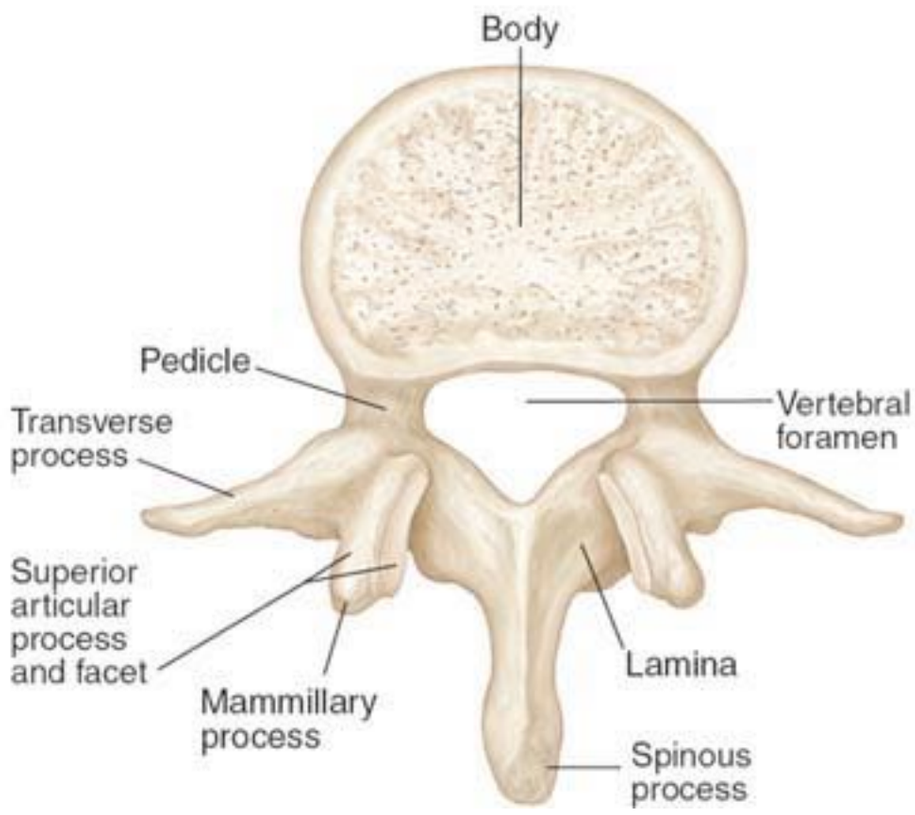

E. Lumbar vertebra (L3), lateral view

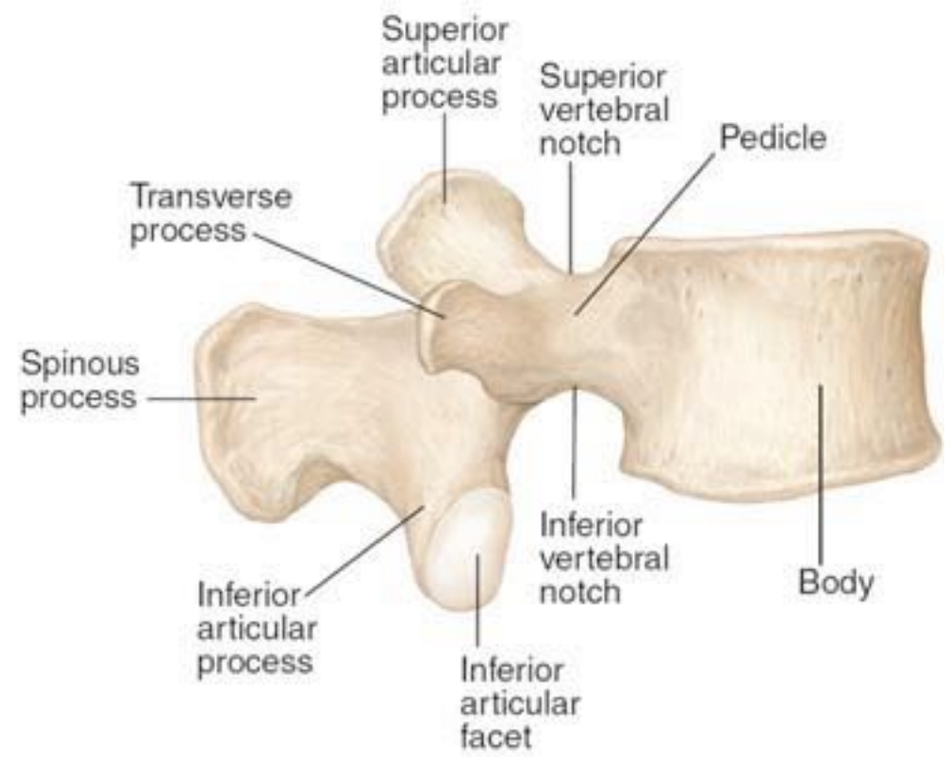

Vértebras Torácicas

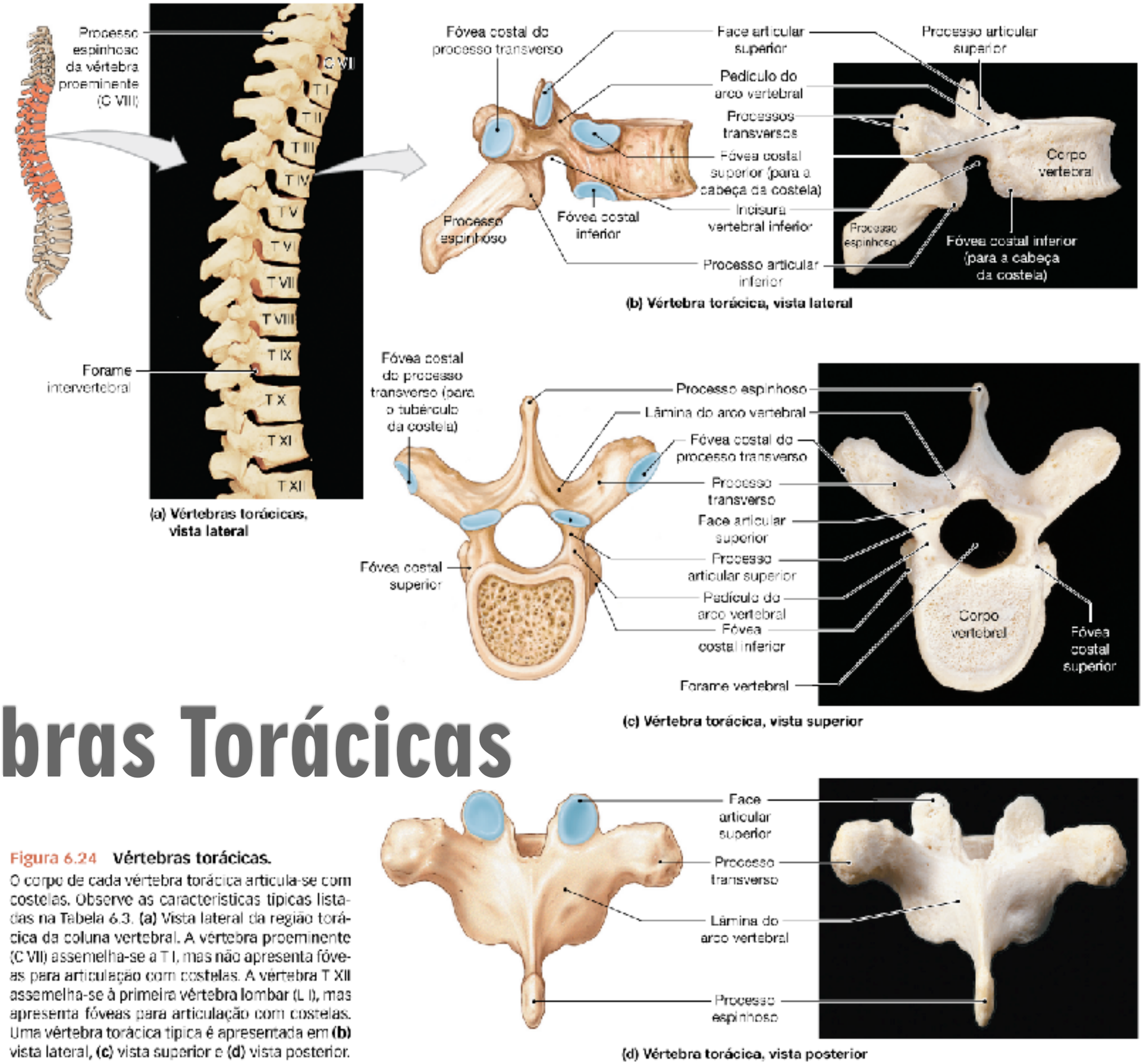

Figura 6.24 Vértebras torácicas.
O corpo de cada vértebra torácica articula-se com costelas. Observe as características típicas listadas na Tabela 6.3. **(a)** Vista lateral da região torácica da coluna vertebral. A vértebra proeminente (C VII) assemelha-se a T I, mas não apresenta fóveas para articulação com costelas. A vértebra T XII assemelha-se à primeira vértebra lombar (L I), mas apresenta fóveas para articulação com costelas. Uma vértebra torácica típica é apresentada em **(b)** vista lateral, **(c)** vista superior e **(d)** vista posterior.

Vértebras Lombares

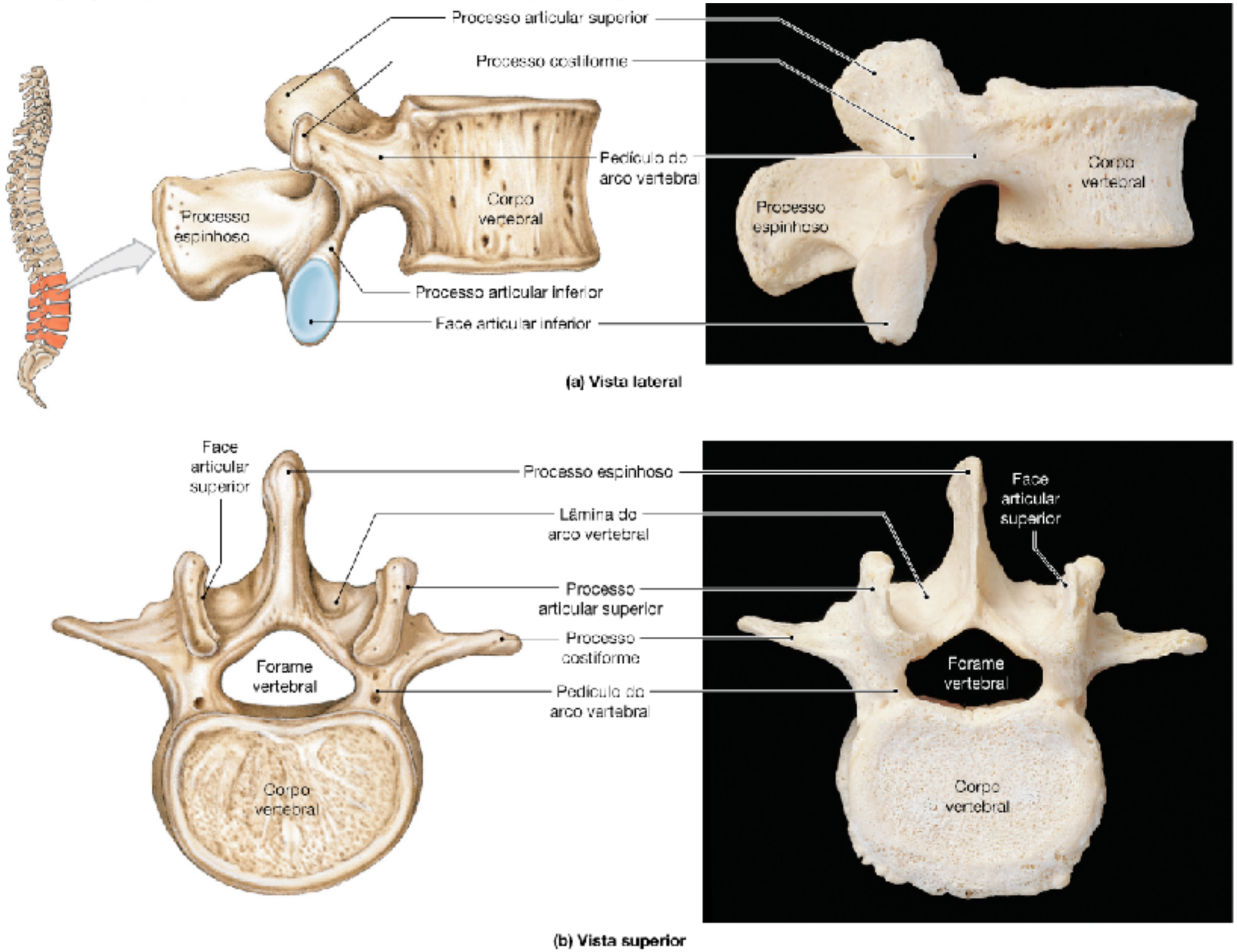

Figura 6.25 Vértebras lombares.
As vértebras lombares são as maiores vértebras e sustentam a maior parte do peso do corpo. Uma vértebra lombar típica é apresentada em **(a)** vista lateral e **(b)** vista superior.

Coluna, costelas e esterno

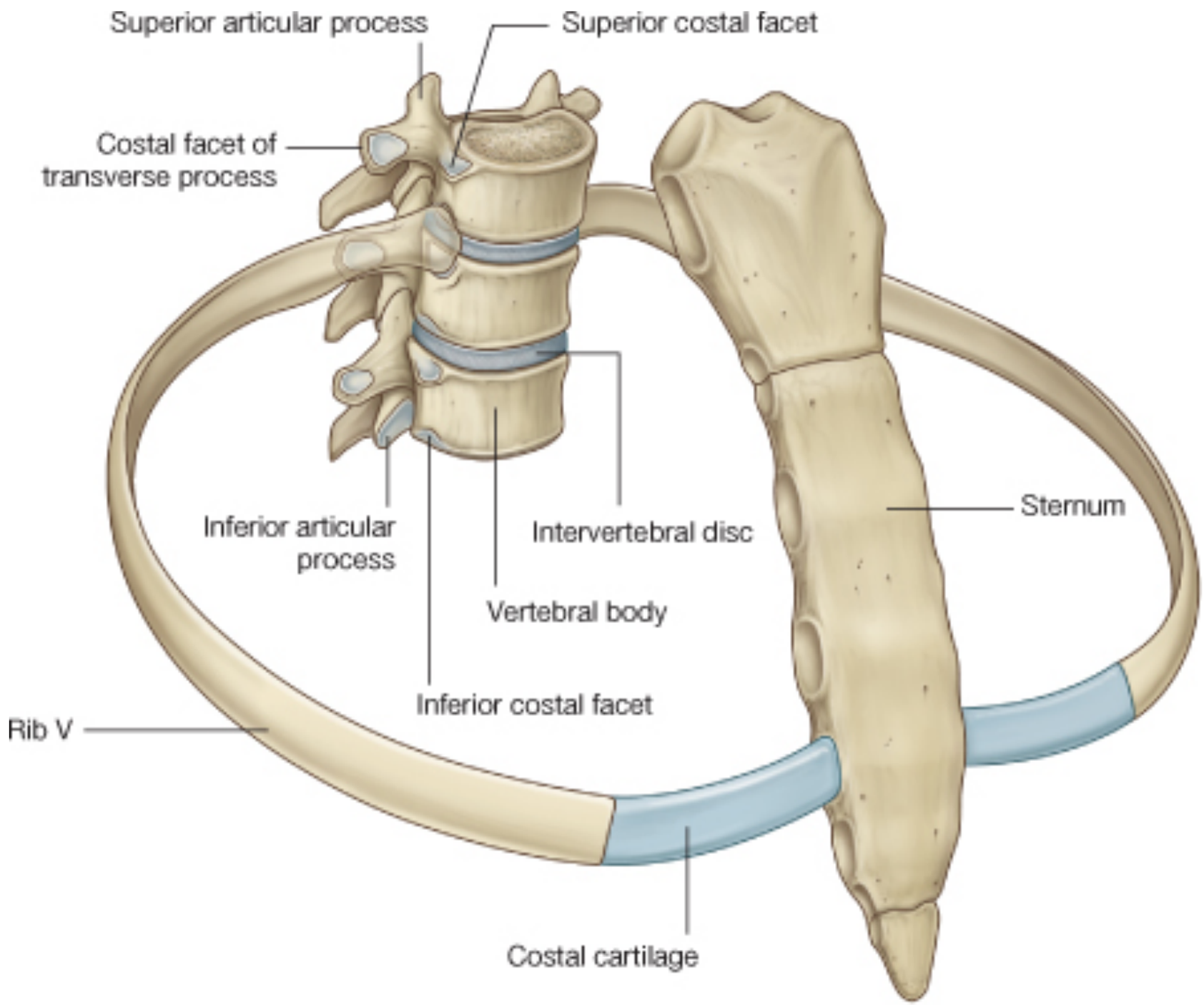

© Elsevier. Drake et al: Gray's Anatomy for Students - www.studentconsult.com

Vértebra Lombar (Vista lateral)

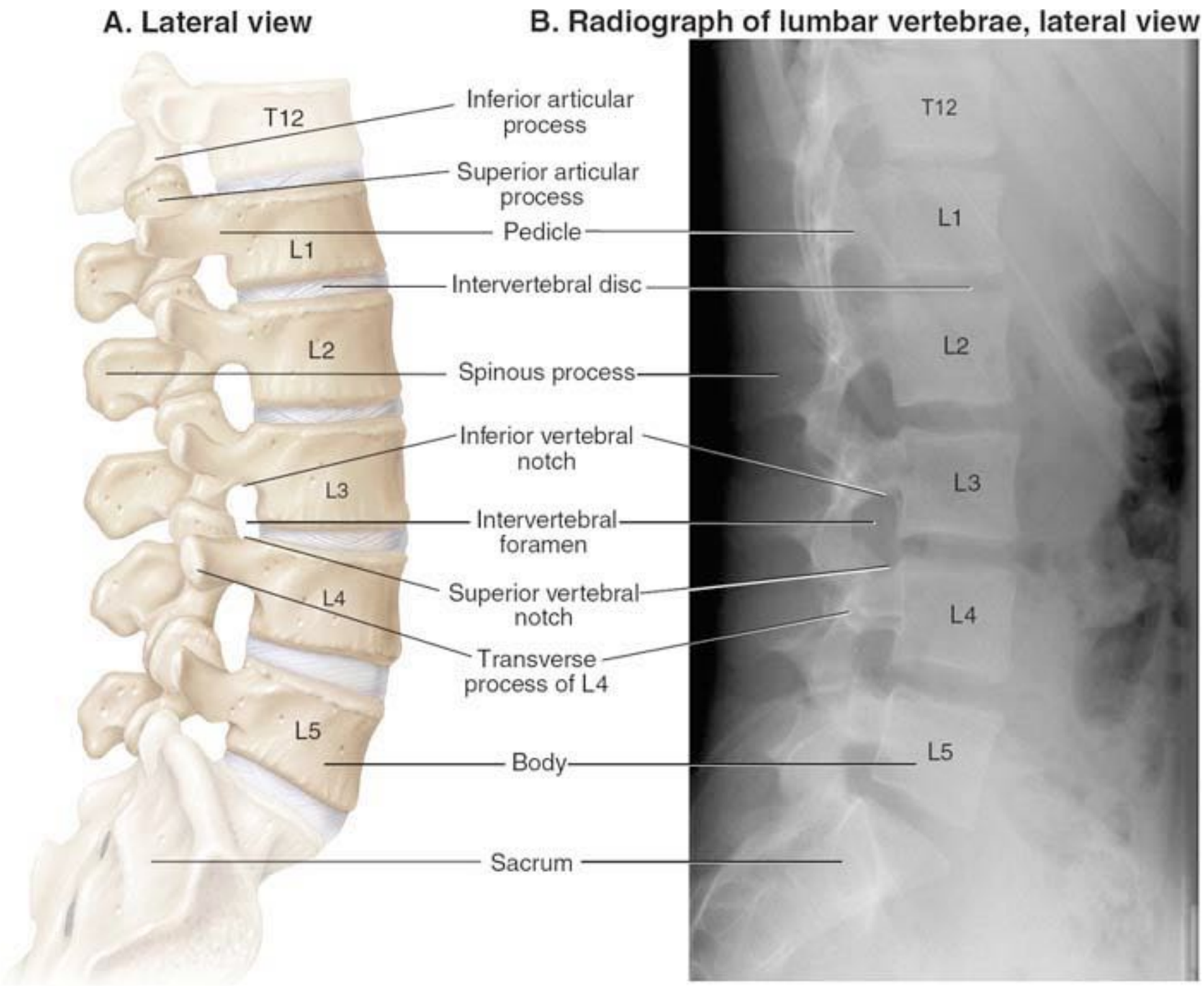

Rx Vértebras Lombares (Vista Posterior)

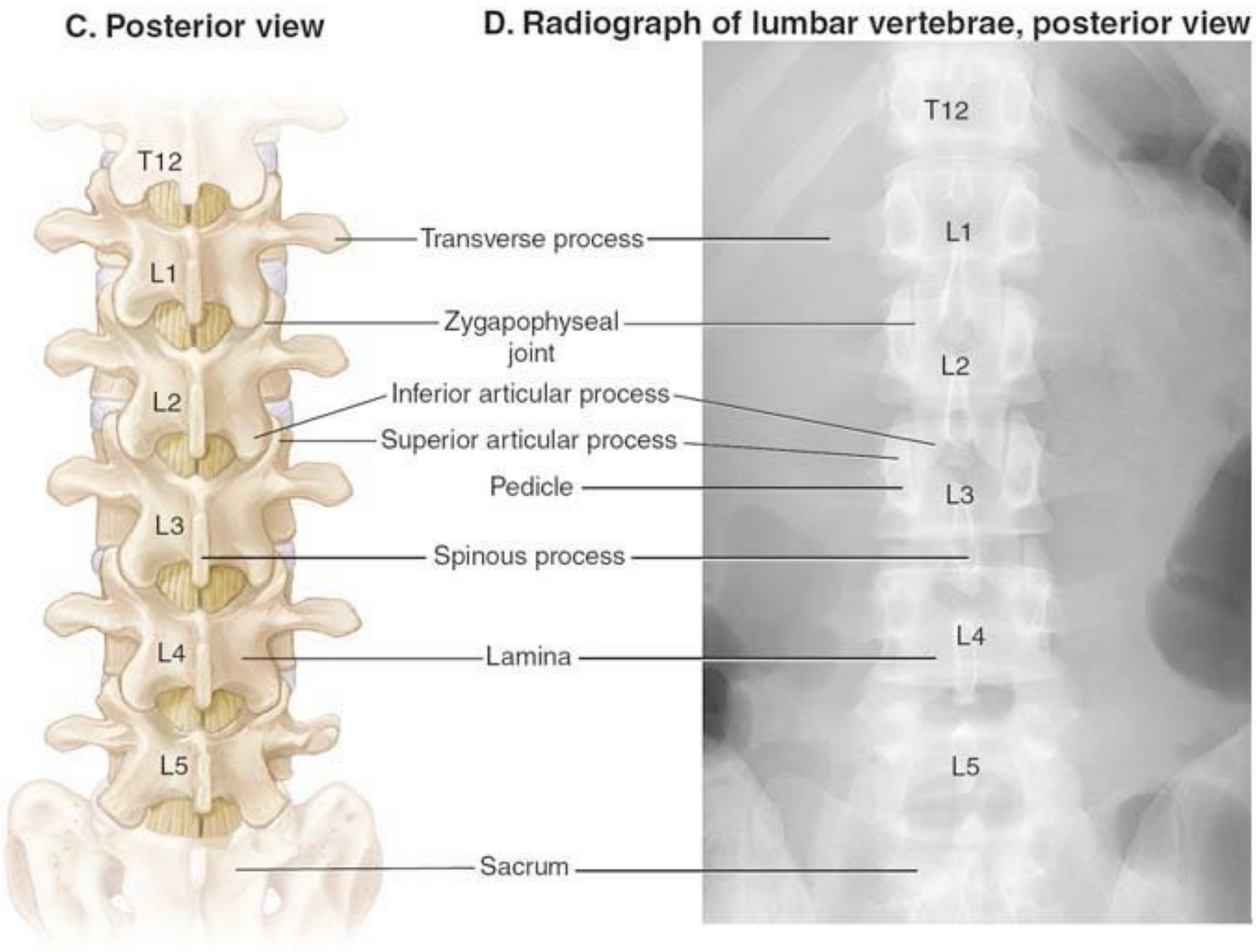

Hérnia de Disco

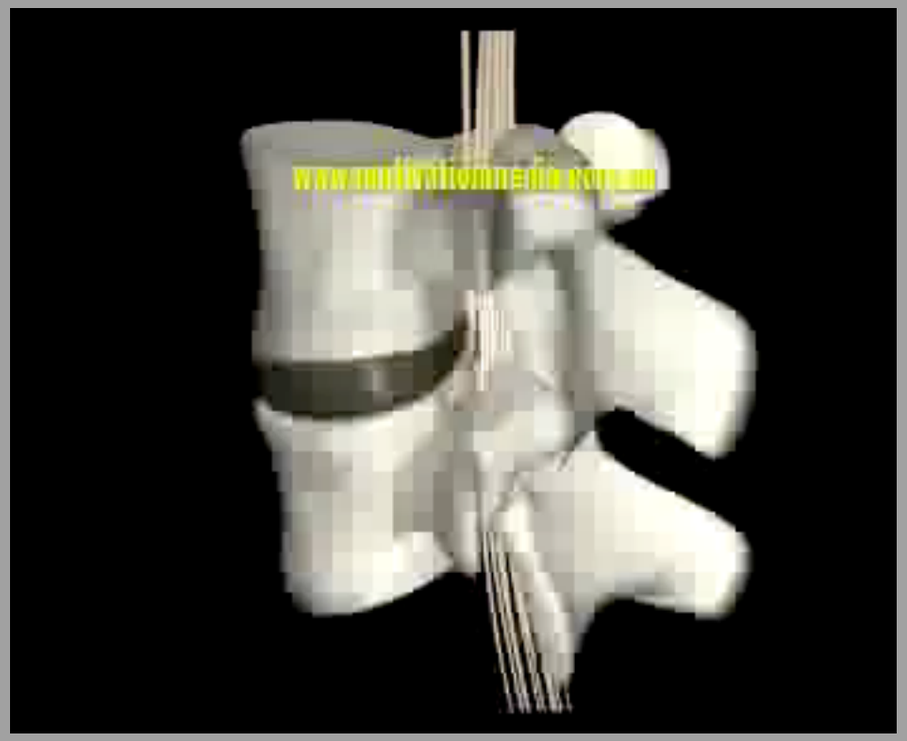

Dorsalgia

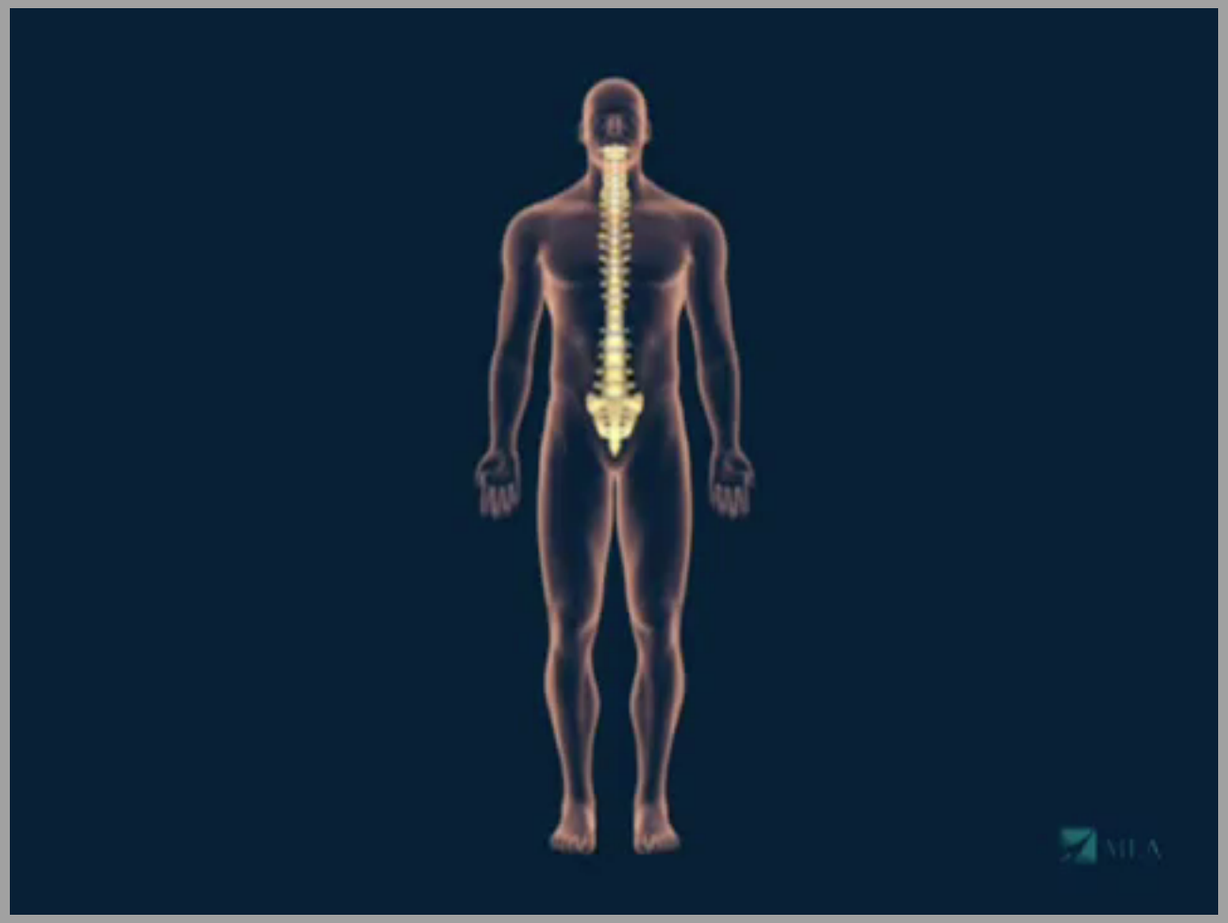

"Gradil Costal (Vista anterior)"

Costelas Verdadeiras (**1-7**) e Falsas(**8-12**)

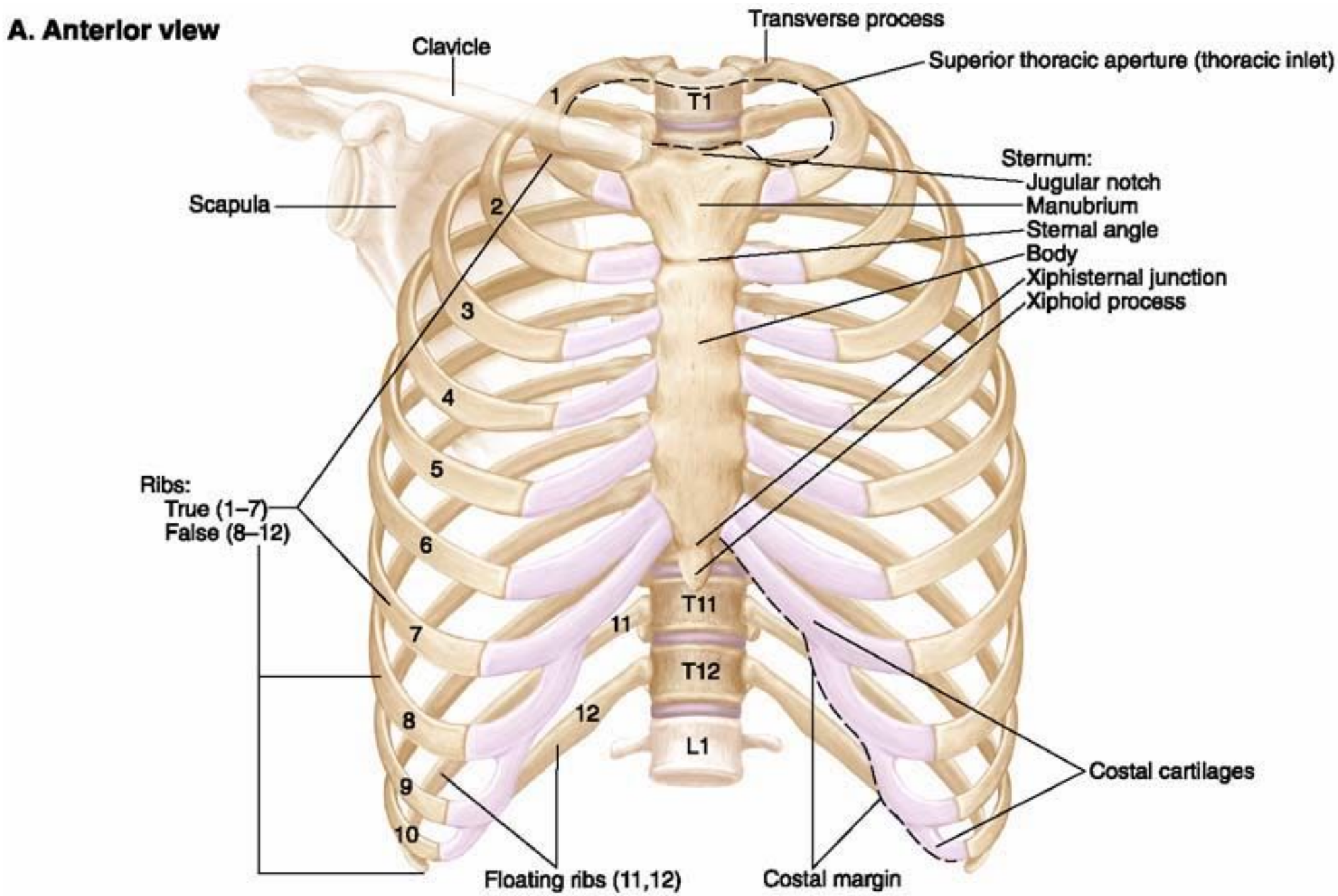

"Gradil Costal (Vista posterior)"

Costelas Verdadeiras (1-7) e Falsas(8-12)

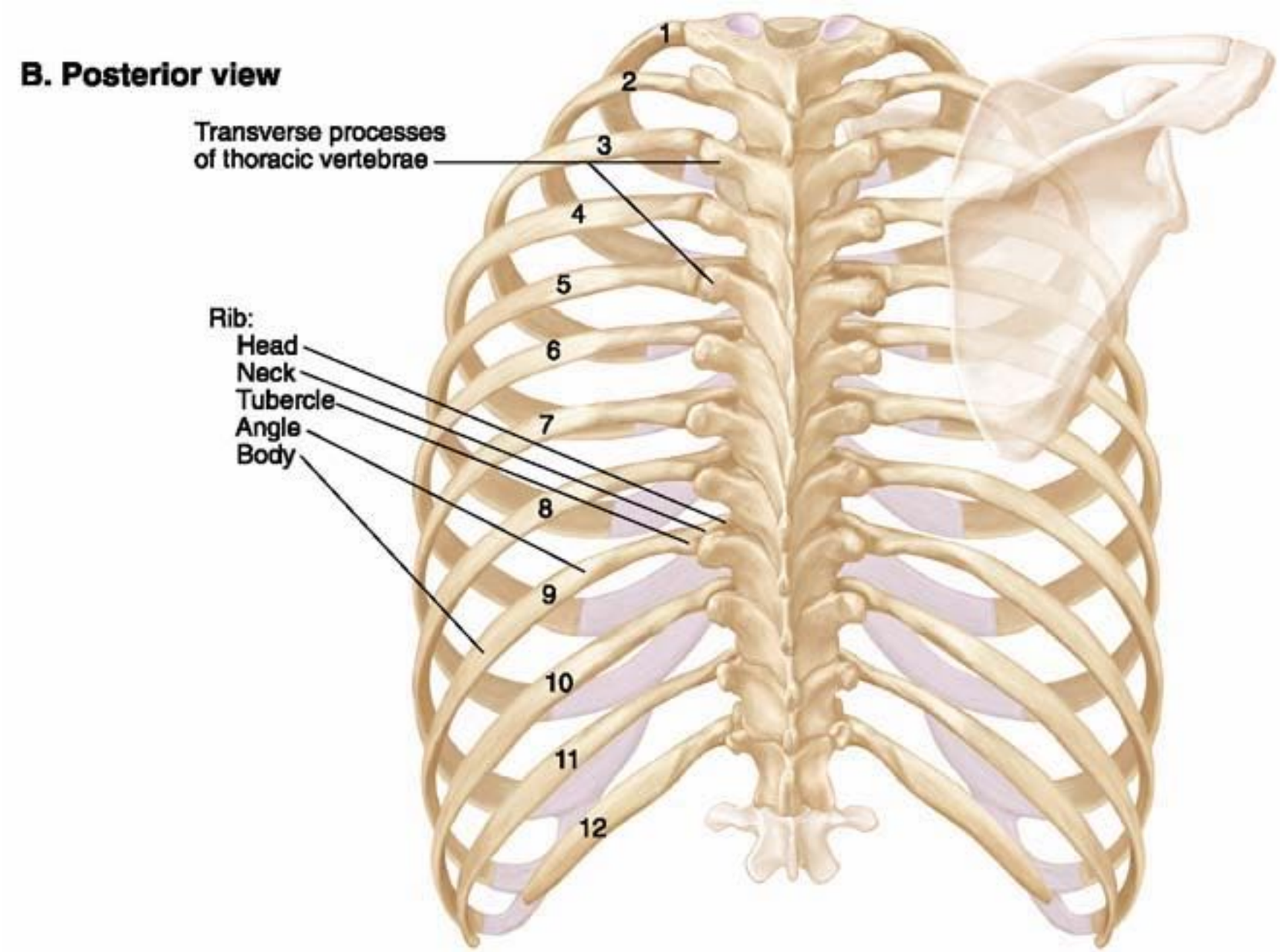

O Tórax

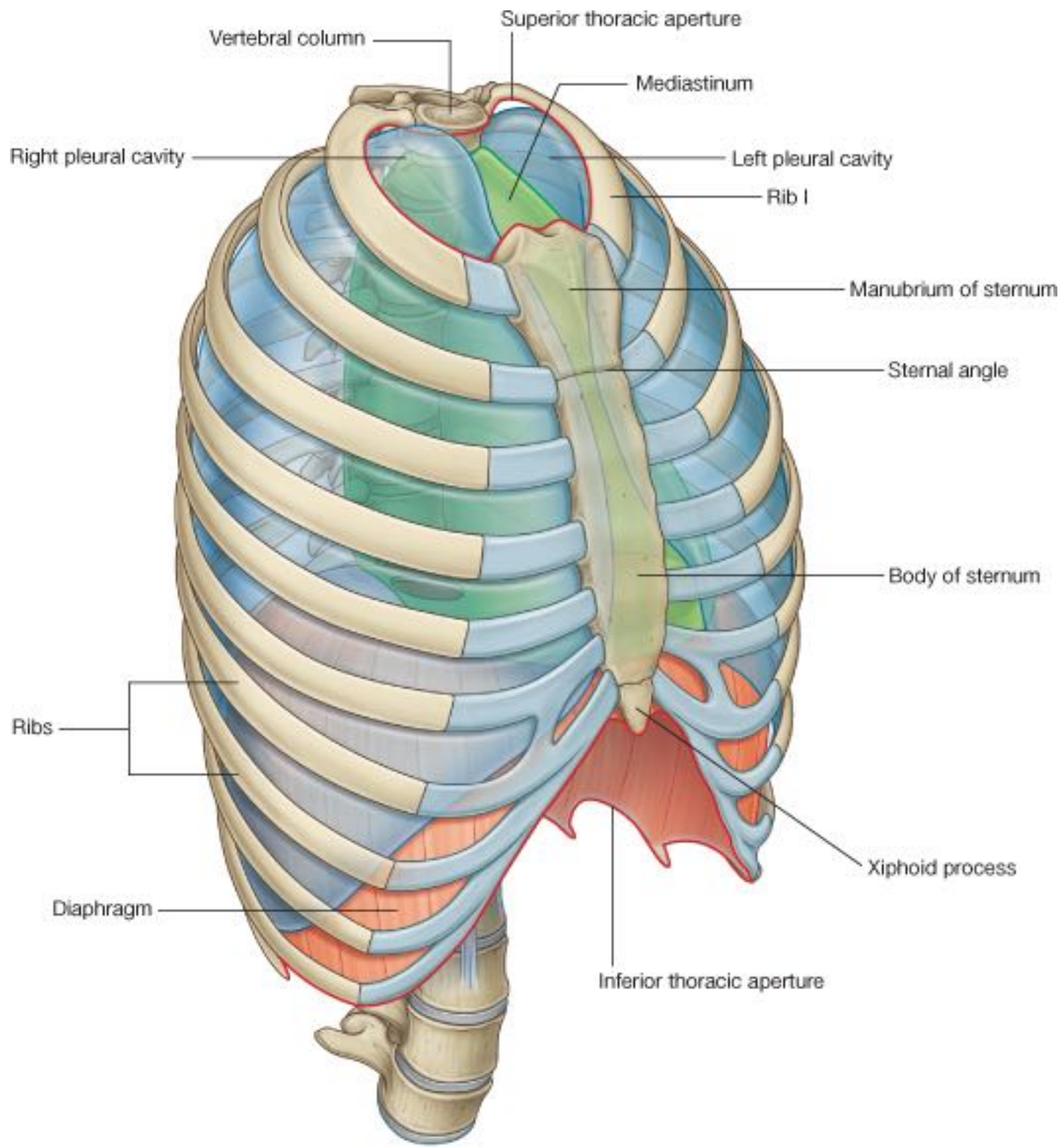

© Elsevier. Drake et al: Gray's Anatomy for Students - www.studentconsult.com

O Tórax

Direitos Reservados - Reprodução e Distribuição Proibidas
Direitos de imagens e texto pertencem aos autores
Parte deste conteúdo é compilada

Obrigado pela atenção!

mussejereissati@hotmail.com
website:
www.mussejereissati.com

Feito em **Apple Keynote**