Sistema ESQUELÉTICO APENDICULAR

ANA

mussejereissati@hotmail.com

www.mussejereissati.com

@mussejereissati

Quatro Segmentos:

1. **Cíngulo Escapular**
   Clavícula e Escápula

2. **Braço** - Úmero

3. **Antebraço**
   Rádio e Ulna

4. **Mão**
   Carpo, Metacarpo
   e Falanges(Dedos)

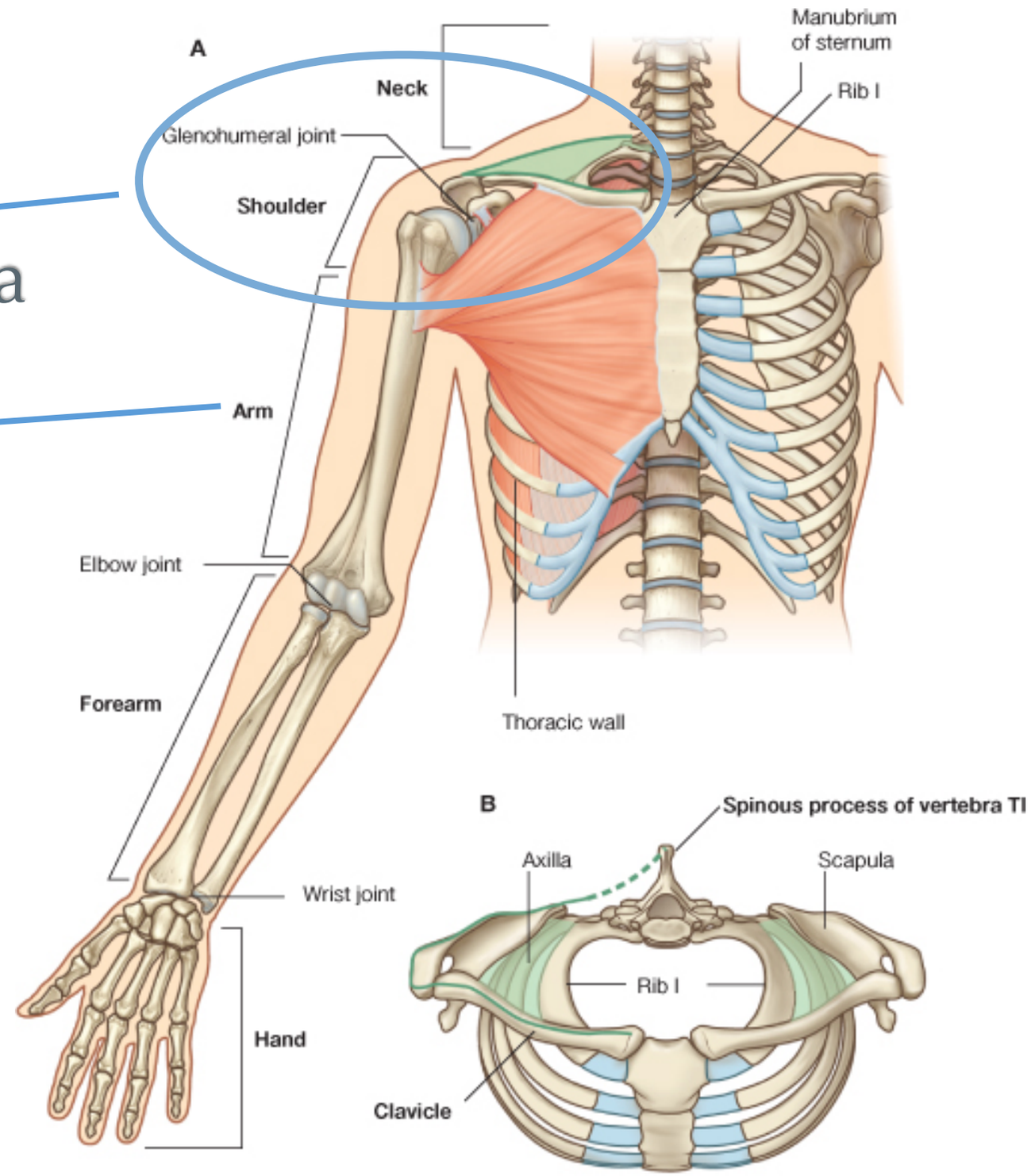

© Elsevier. Drake et al: Gray's Anatomy for Students - www.studentconsult.com

Úmero e Escápula

Vistas Anteriores

Acrômio
Processo coracóide
Clavícula (seccionada)
Angulo do acrômio
Angulo superior
Tubérculo supraglenoidal
Margem superior
Colo anatômico
Incisura da escápula
Tubérculo maior
Colo da escápula
Tubérculo menor
Margem medial
Colo cirúrgico
Fossa subescapular
Sulco intertubercular
Tubérculo infraglenoidal
Margem lateral
Crista do tubérculo maior
Angulo inferior
Crista do tubérculo menor
Escápula
Úmero
Tuberosidade para o músculo deltóide
Côndilo do úmero medial
Crista supra-epicondilar lateral
Côndilo do úmero lateral
Crista supra-epicondilar medial
Fossa radial
Fossa coronóidea
Epicôndilo medial
Epicôndilo lateral
Capítulo do úmero
Tróclea do úmero

Úmero e Escápula

Fixação dos Músculos: Vista Anterior

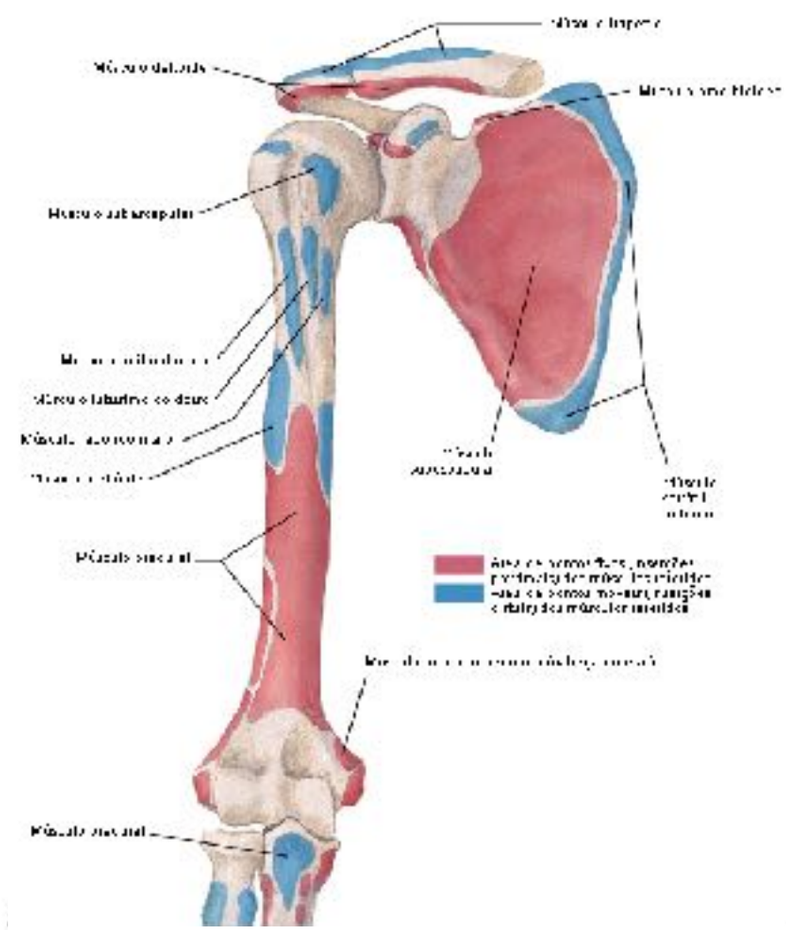

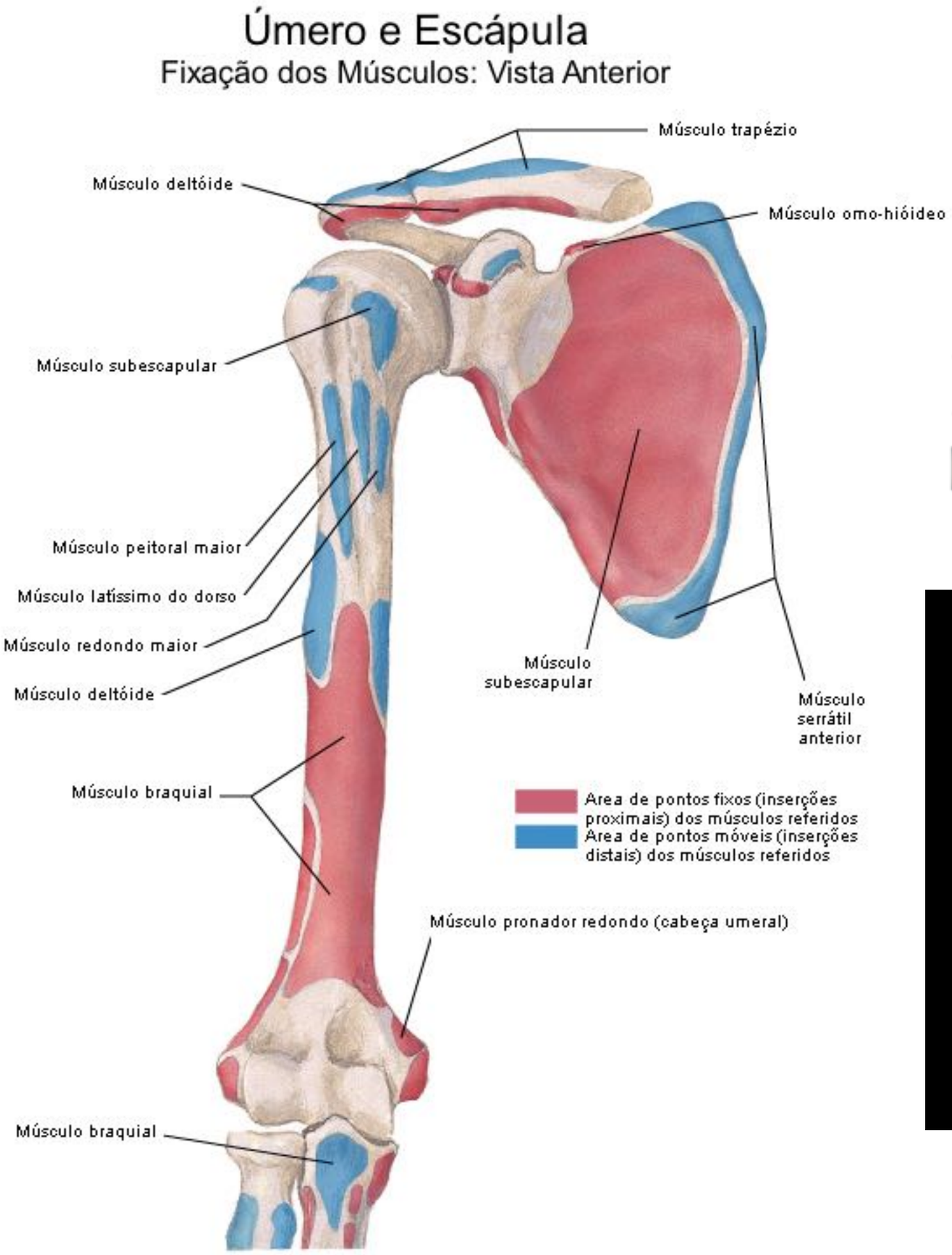

Inserção Proximal

Origem ou pontos fixos

Inserção Distal

Inserção ou ponto móvel

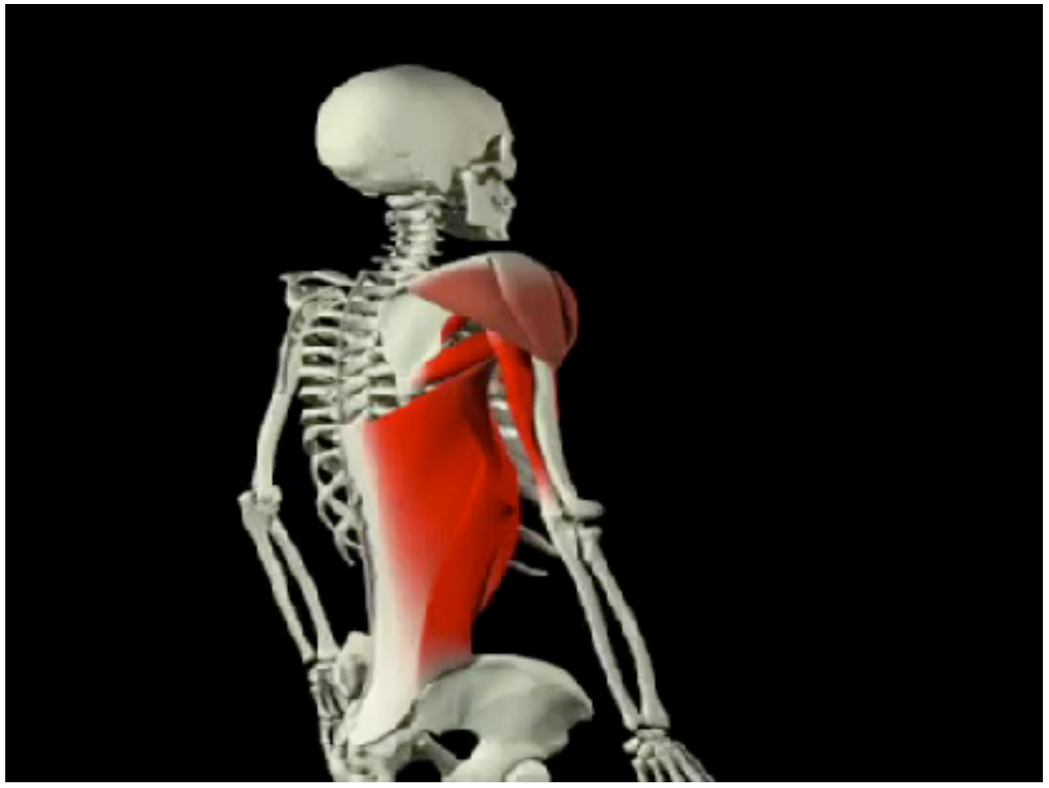

Escápula + Clavícula

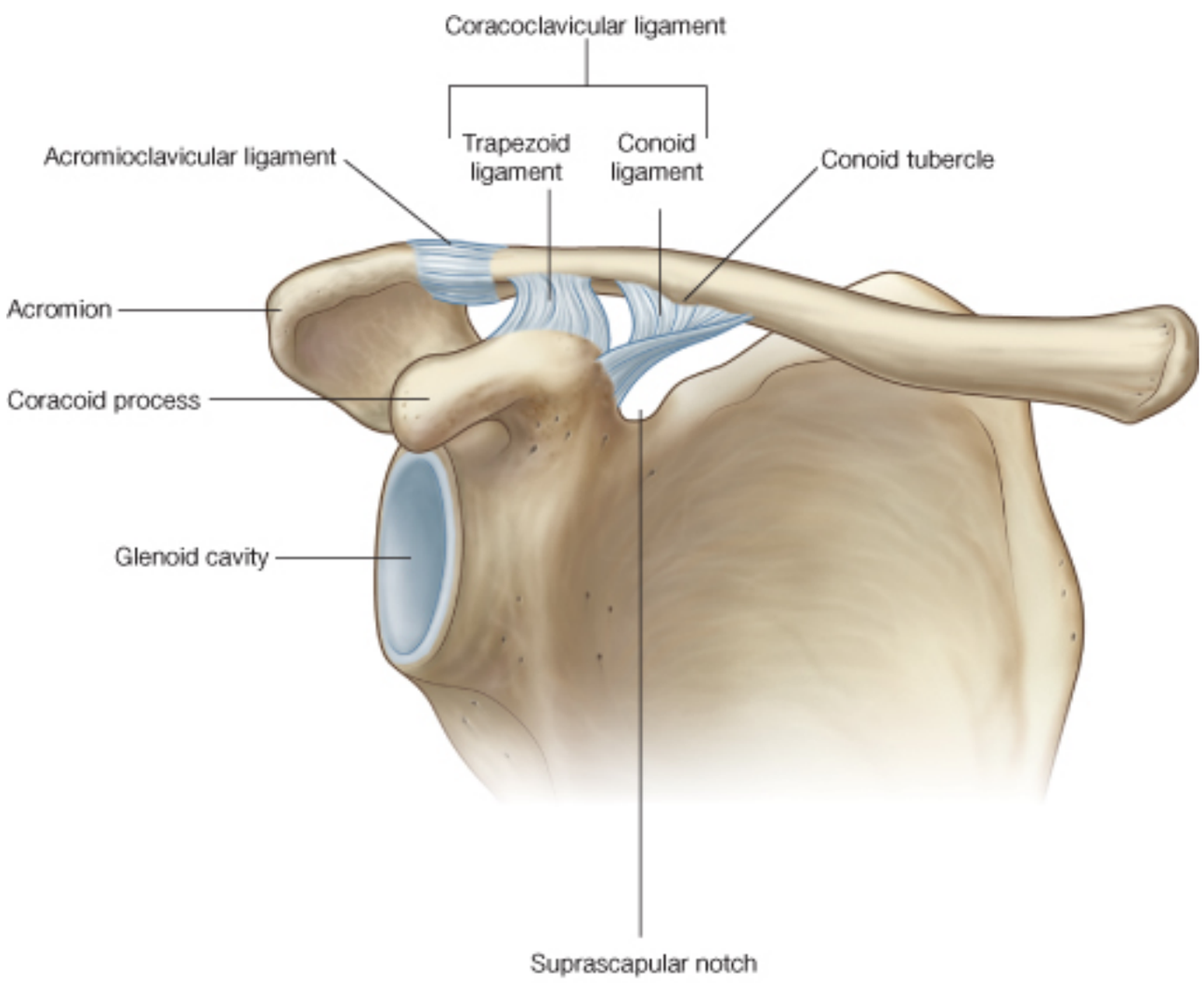

© Elsevier. Drake et al: Gray's Anatomy for Students - www.studentconsult.com

A clavícula articula-se *medialmente* com o esterno e a primeira cartilagem costal e *lateralmente* com o acrômio

Escápula

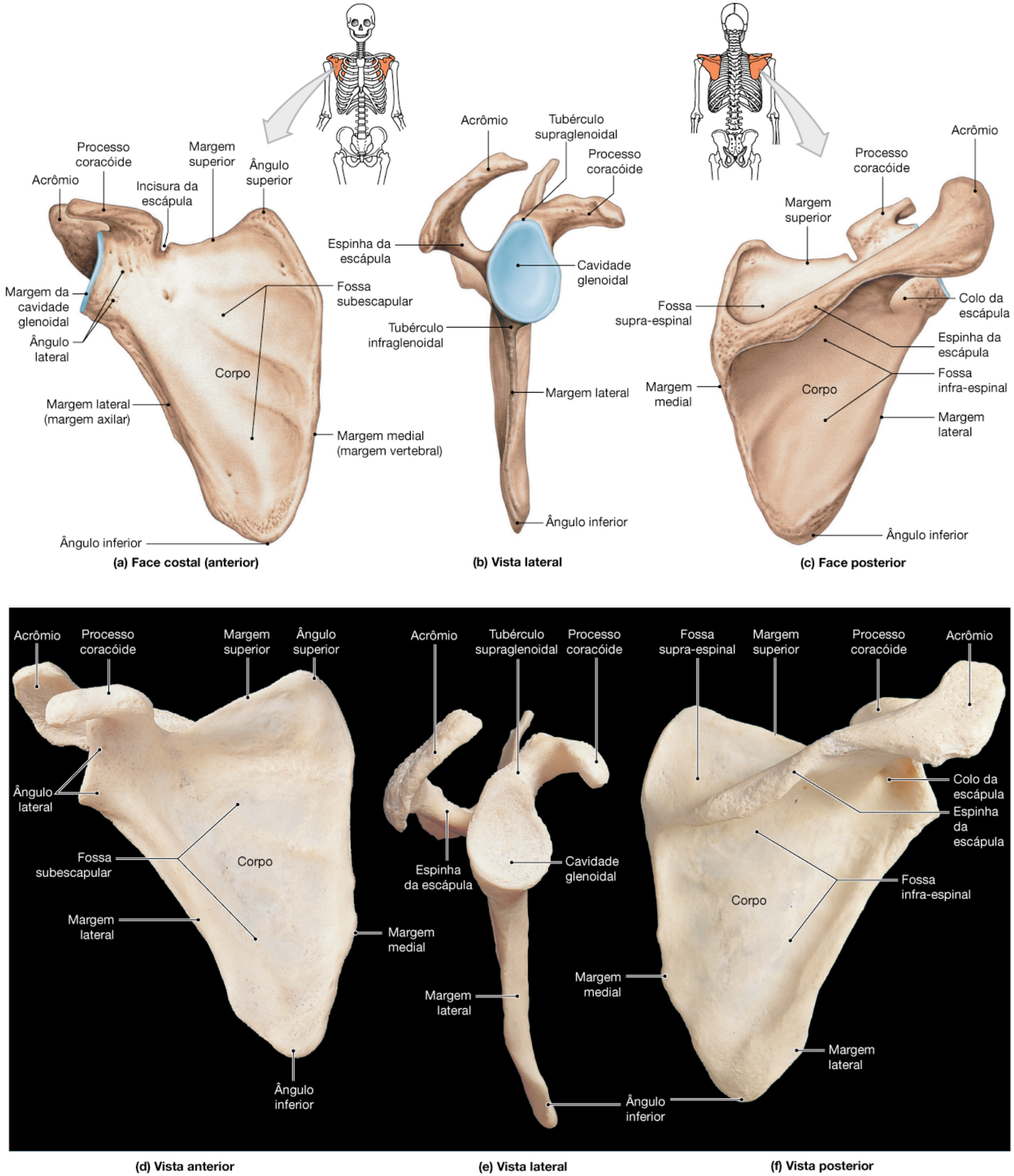

Figura 7.5 Escápula.
A escápula, que faz parte do cíngulo do membro superior, articula-se com a clavícula e com o úmero. Vistas **(a,d)** anterior, **(b,e)** lateral e **(c,f)** posterior da escápula direita.

Escápula

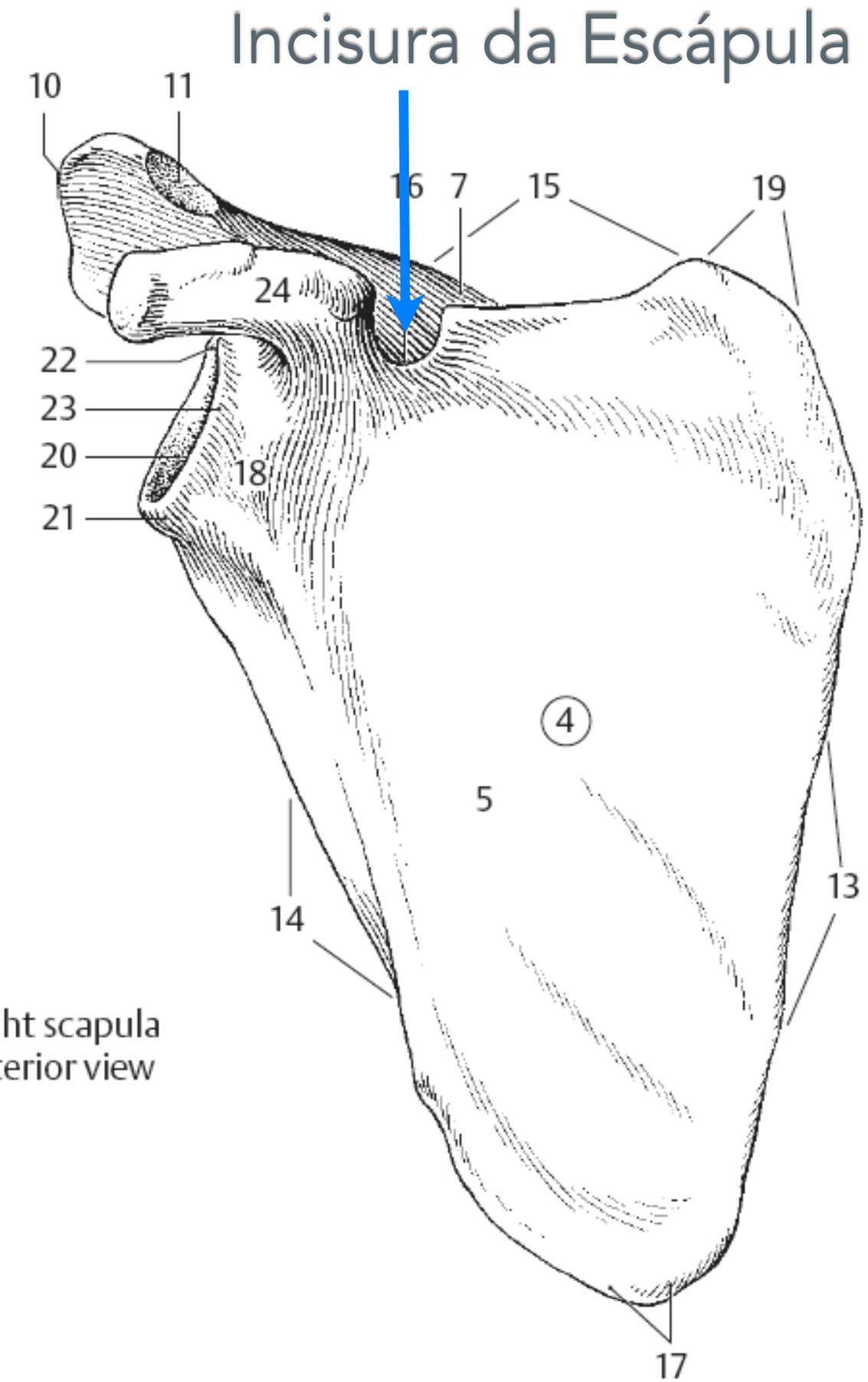

B Right scapula anterior view

Localização:

região póstero-lateral, superiormente no tórax.

Clavícula (Direita)

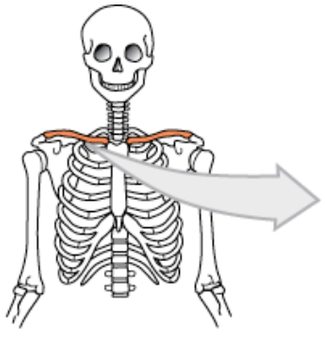

LATERAL

MEDIAL

(a) Vista superior

LATERAL

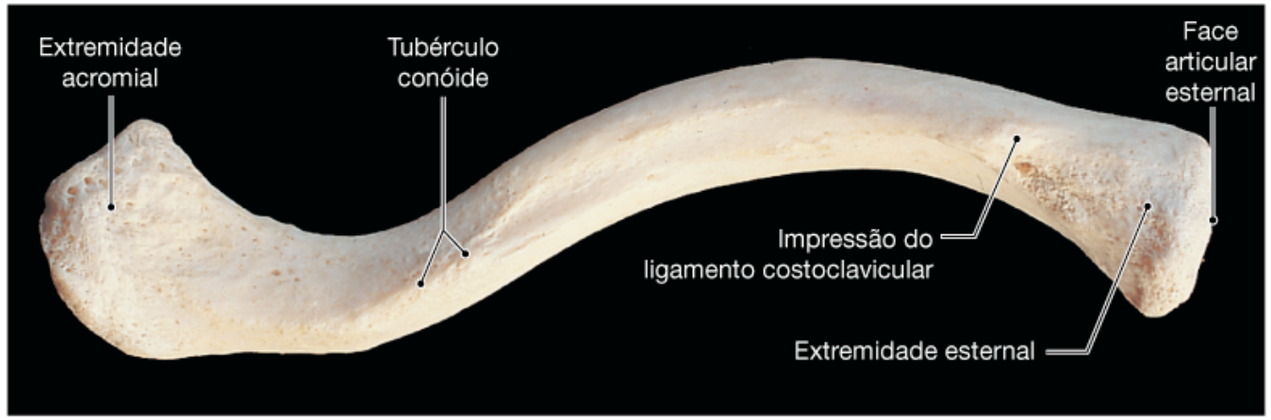

MEDIAL

(b) Vista inferior

Figura 7.3 Clavícula.
Clavícula, a única conexão direta entre o cíngulo do membro superior e o esqueleto axial. Vistas **(a)** superior e **(b)** inferior da clavícula direita.

Úmero: Integração Clínica

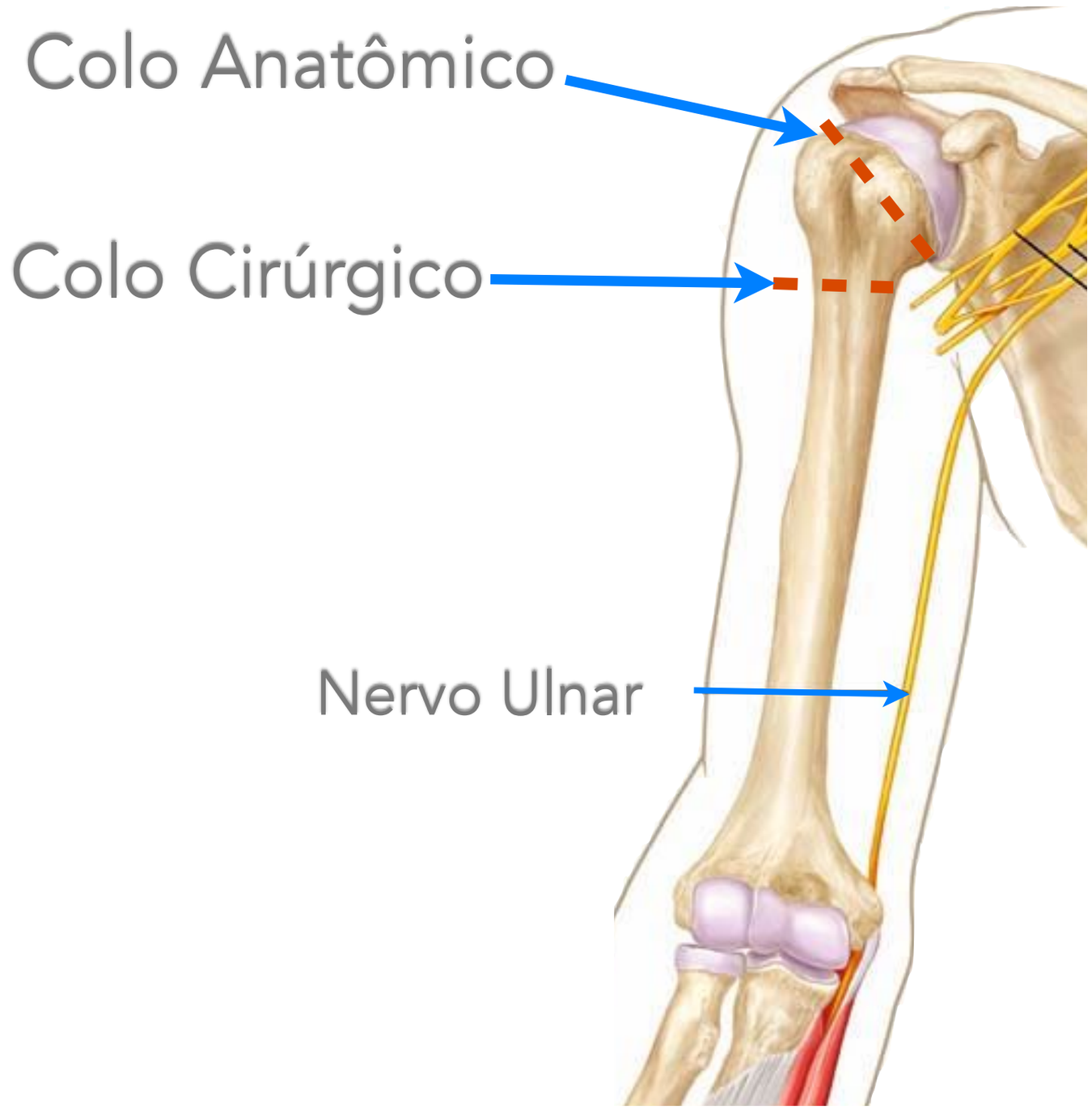

Vista Posterior

Úmero e Escápula
Vista Posterior: Aspecto

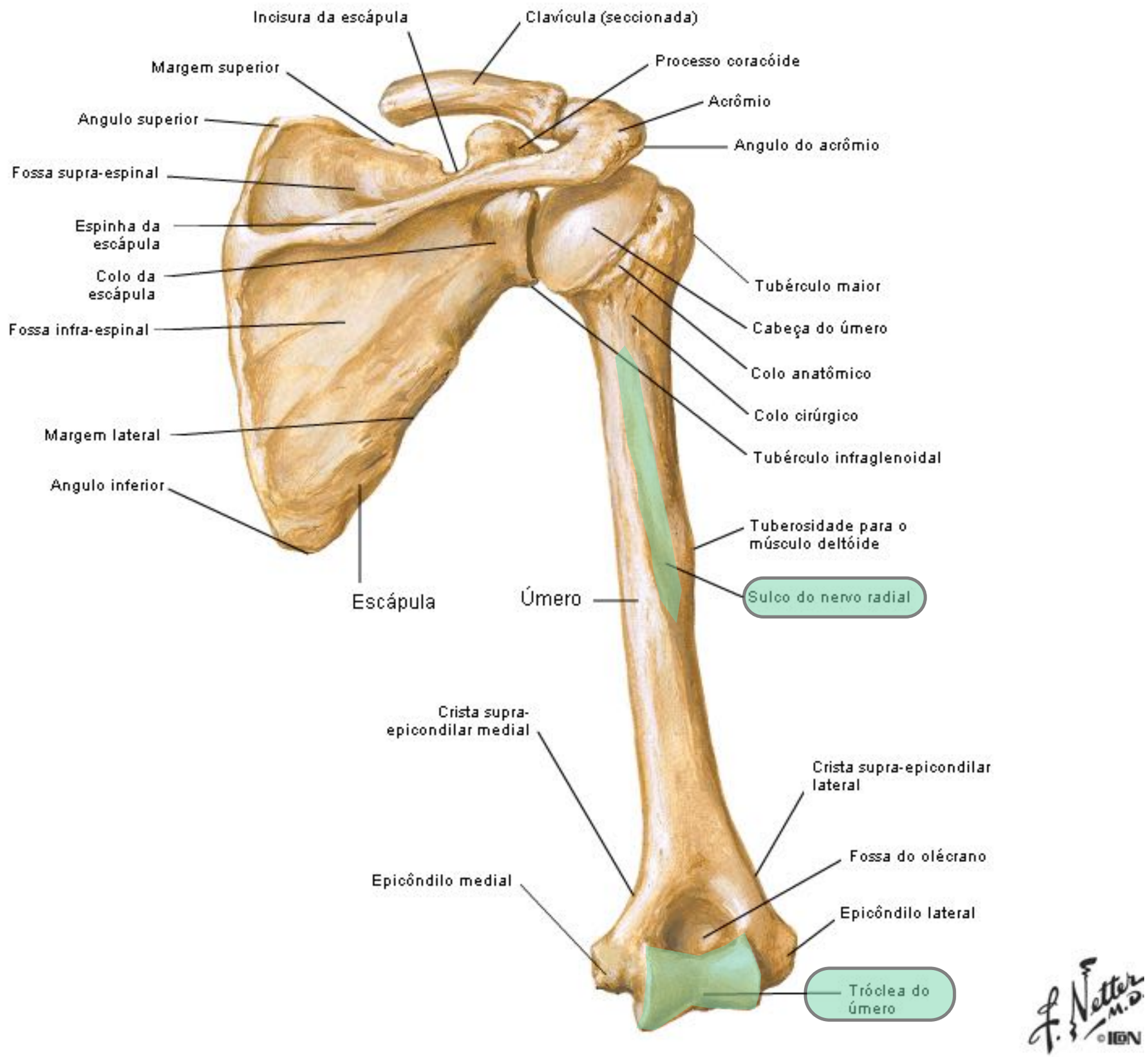

Úmero

Vista Anterior

Apresenta uma superfície articular alargada constituída por *duas trócleas* uma anterior e outra posterior – *um epicôndilo lateral*, e *uma epitróclea* medial, sendo mais relevante a **epitróclea**.

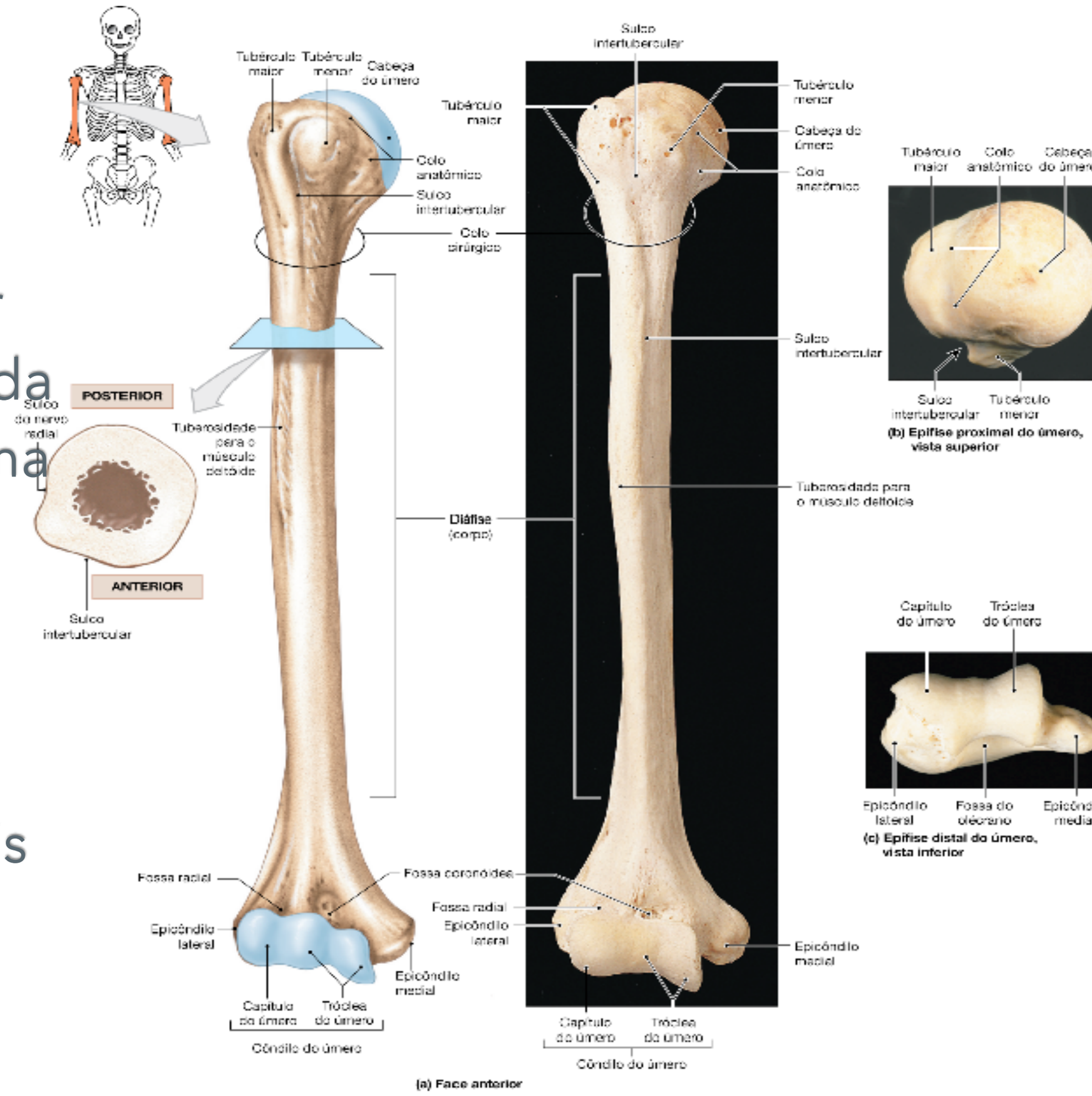

Figura 7.6 Úmero.
(a) Vistas anteriores. (b) Vista superior da cabeça do úmero. (c) Vista inferior da epífise distal do úmero. (d) Vistas posteriores.

Úmero

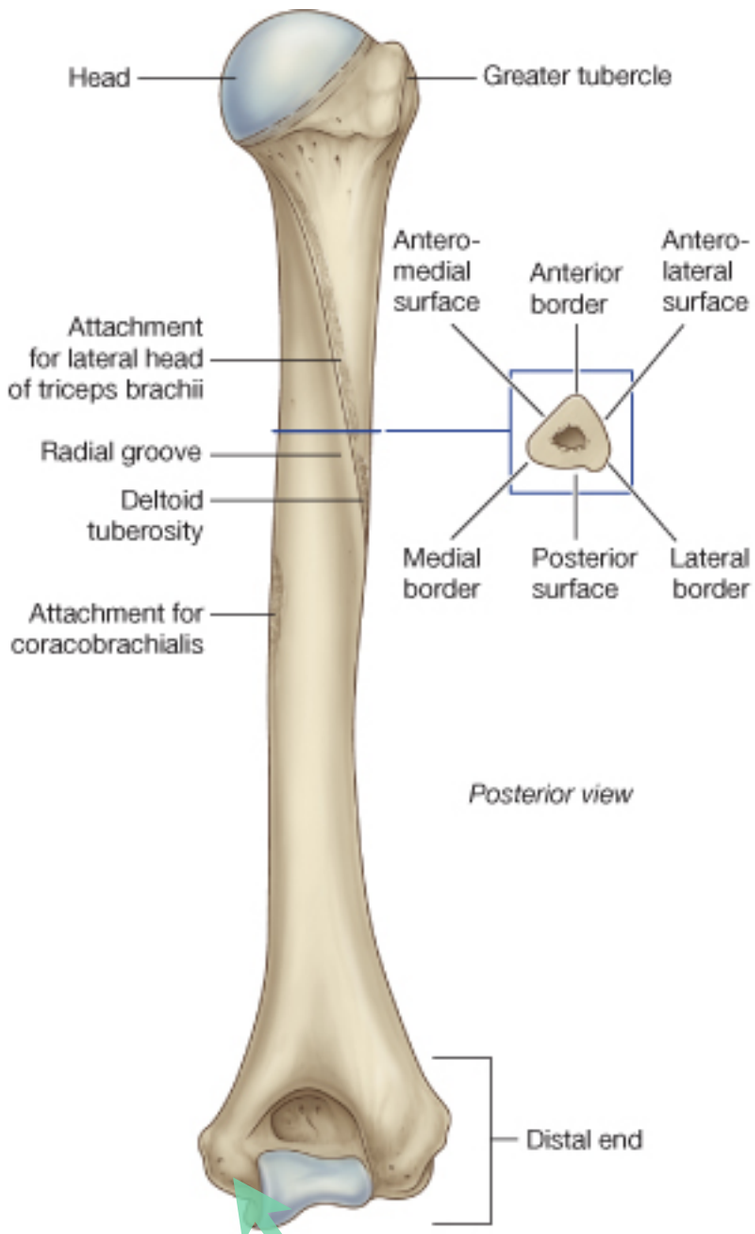

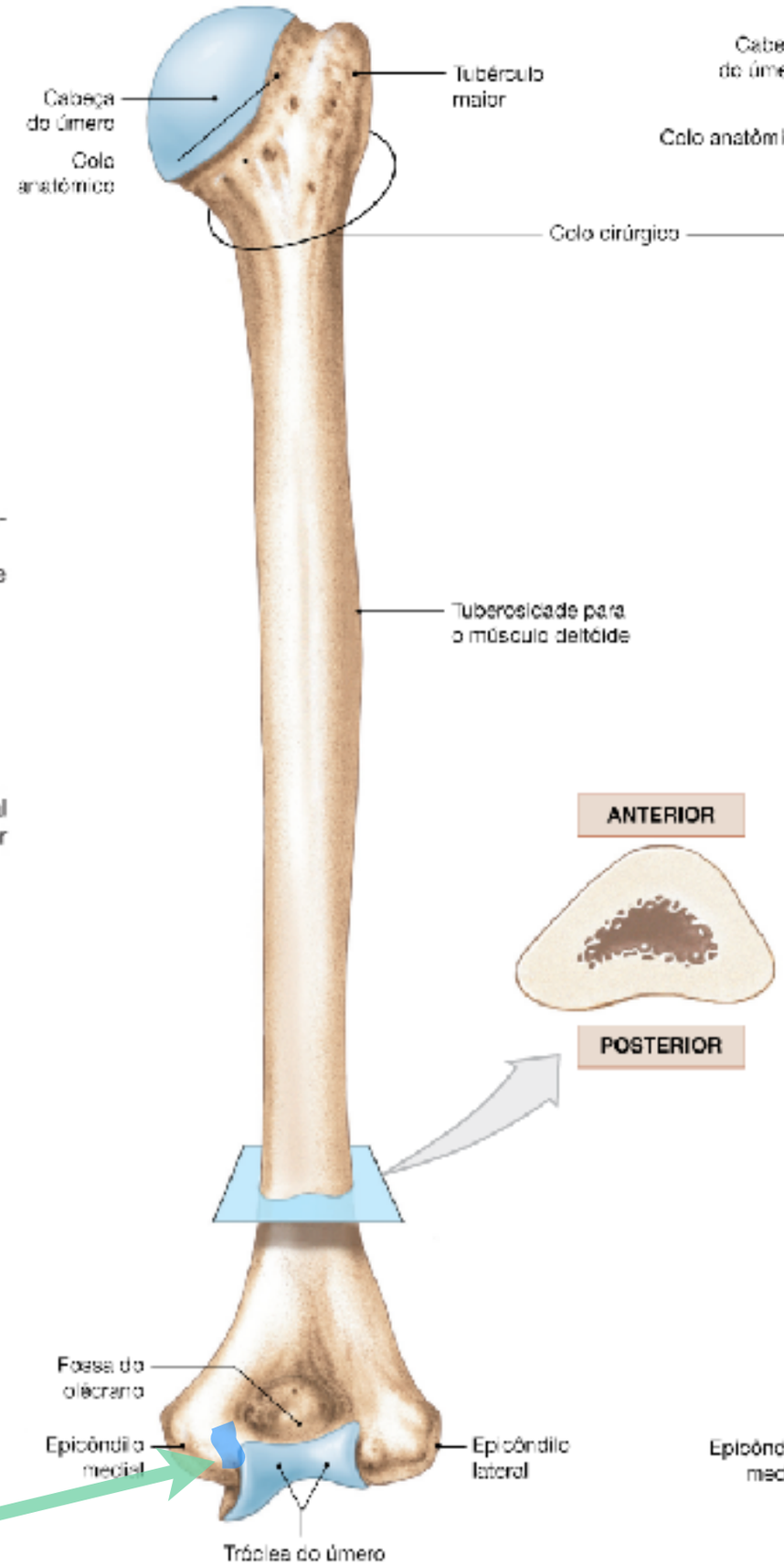

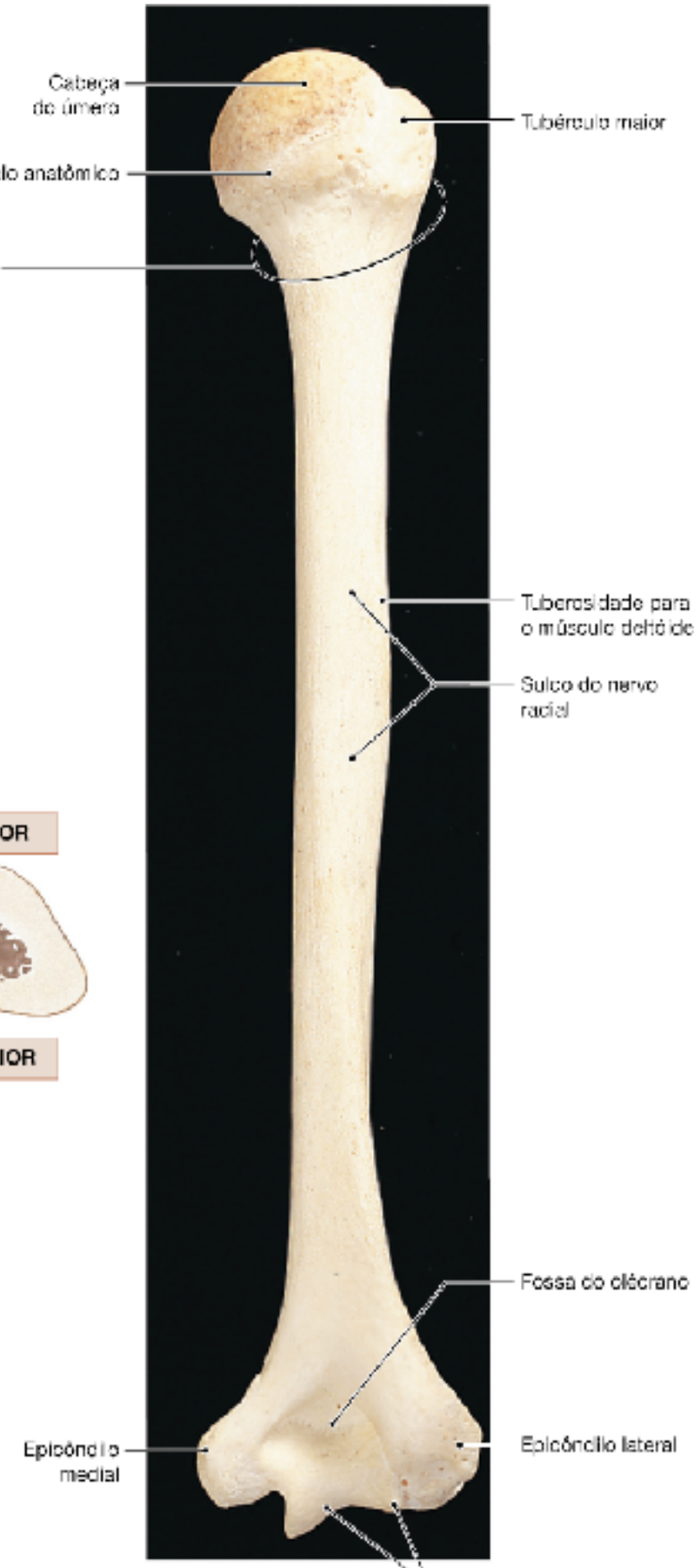

(d) Face posterior

Epitróclea

Figura 7.6 (continuação).

Goteira Epitrocleana: Nervo Ulnar

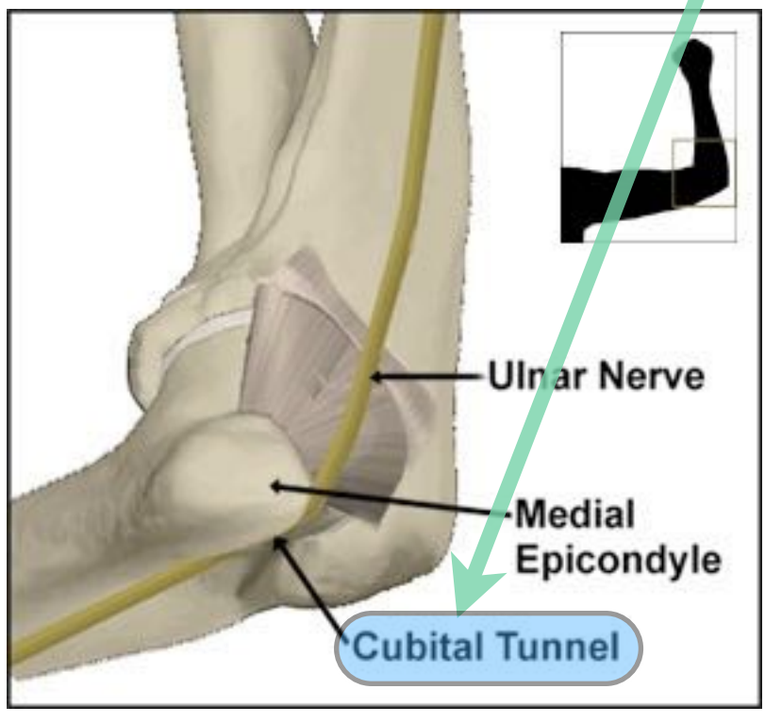

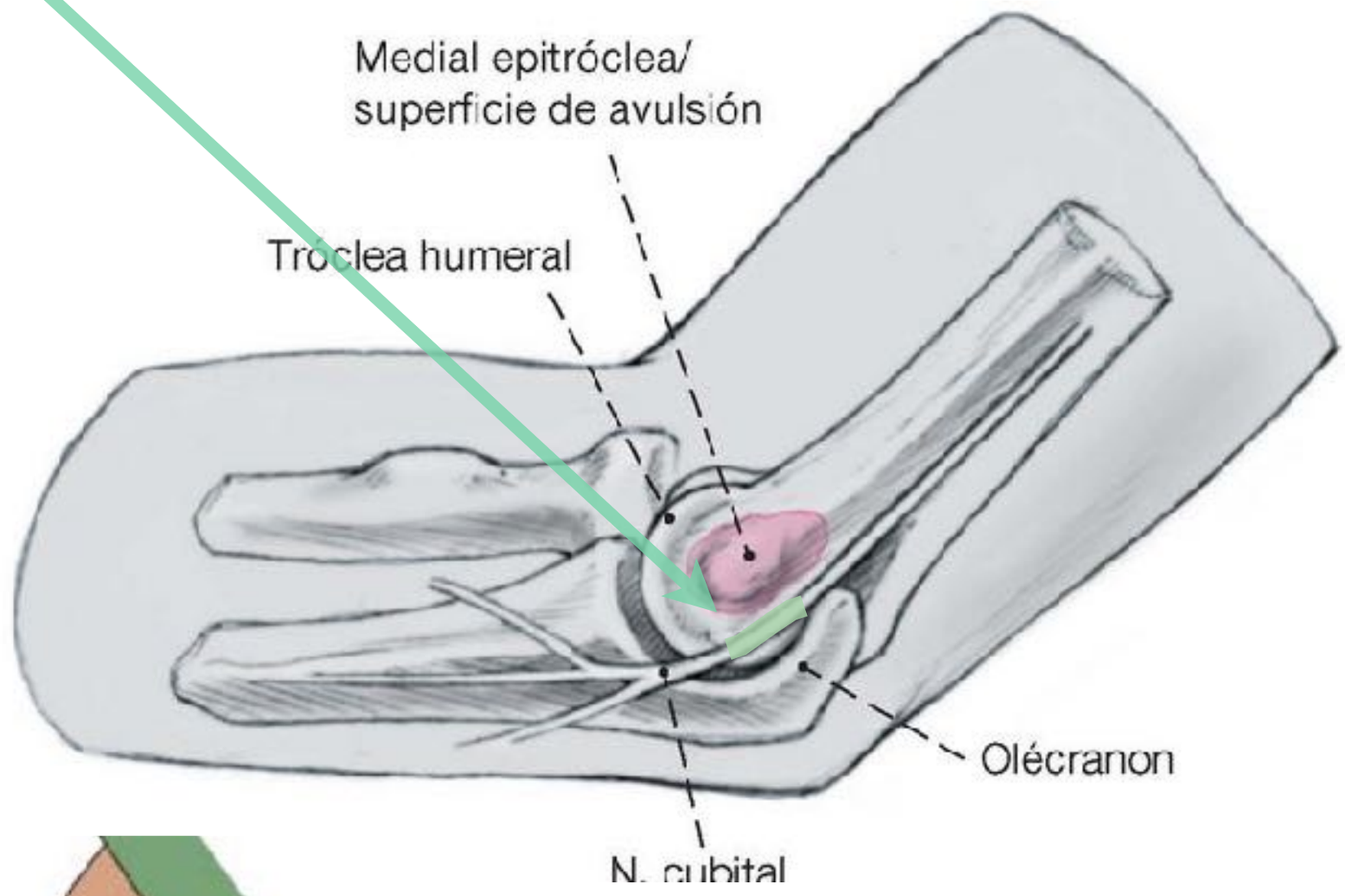

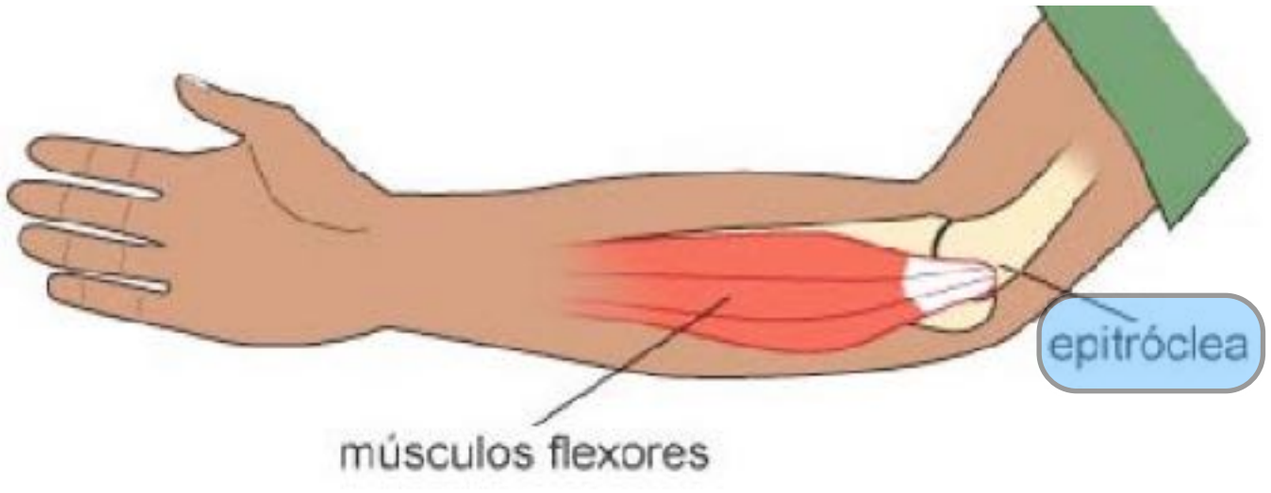

Eu juro...

Pronare...

Pedir



Pronação e Supinação

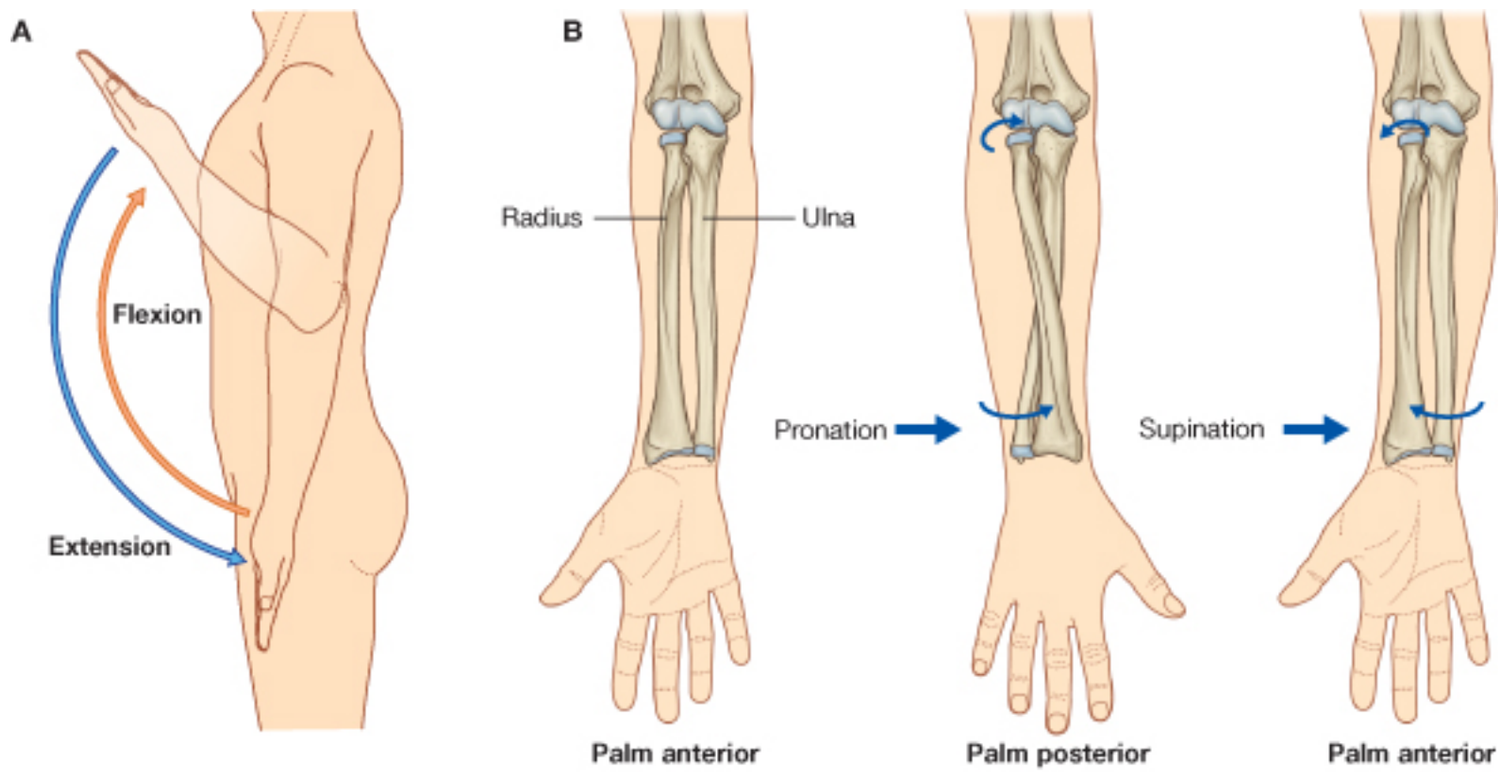

© Elsevier. Drake et al: Gray's Anatomy for Students - www.studentconsult.com

Adução x Abdução

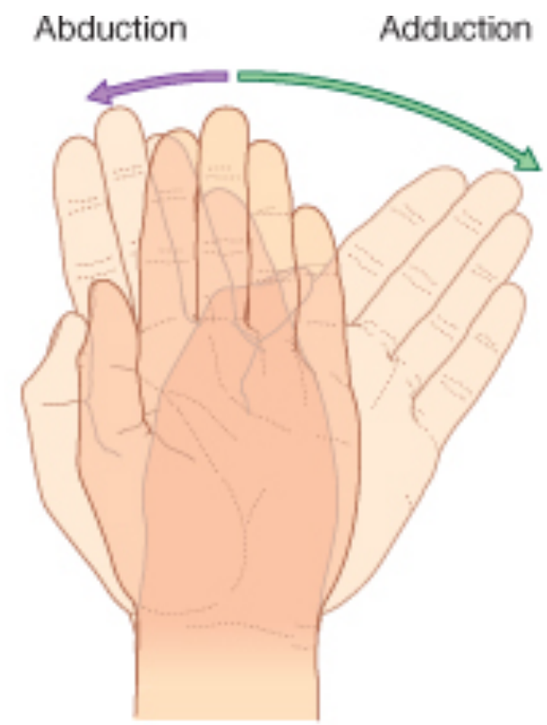

Flexão x Extensão

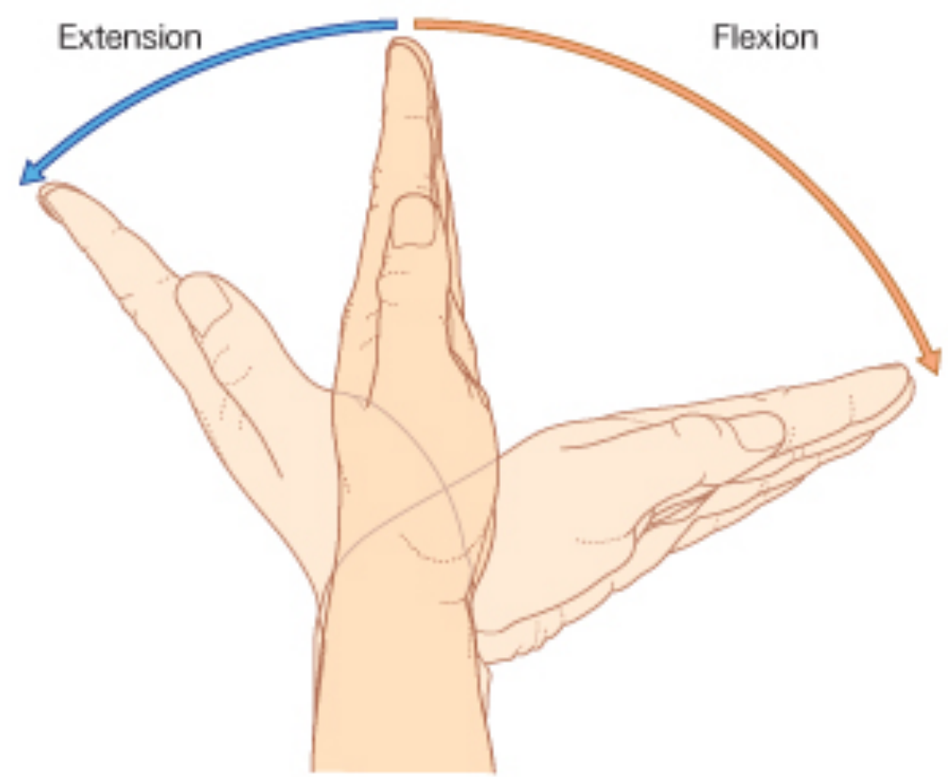

© Elsevier. Drake et al: Gray's Anatomy for Students - www.studentconsult.com

Fossa Cubital

Depressão triangular na face anterior do cotovelo

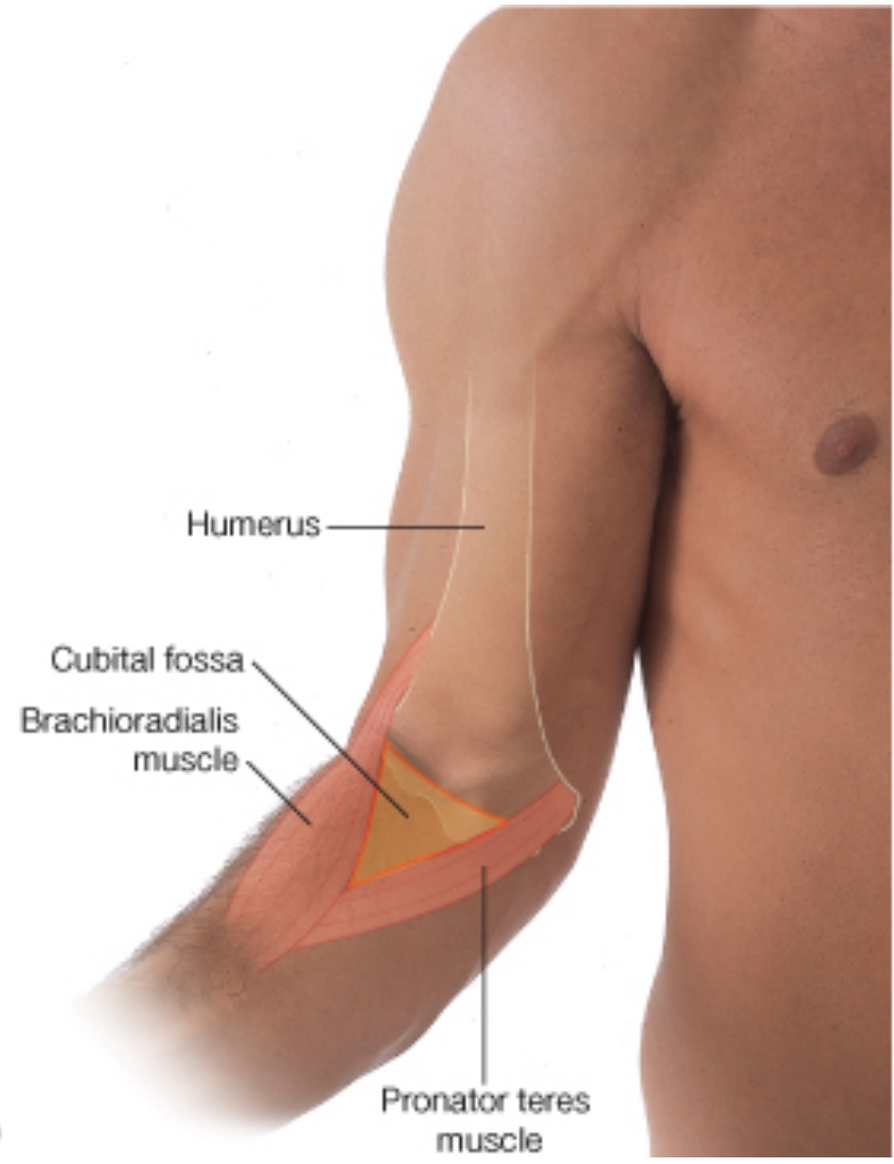

Limites:

SUPERIOR:Linha imaginária entre os epicôndilos lateral e medial do úmero

Lateral: m. Braquiorradial

Medial: m. Pronador Redondo

Fossa Cubital (ou Antecubital)

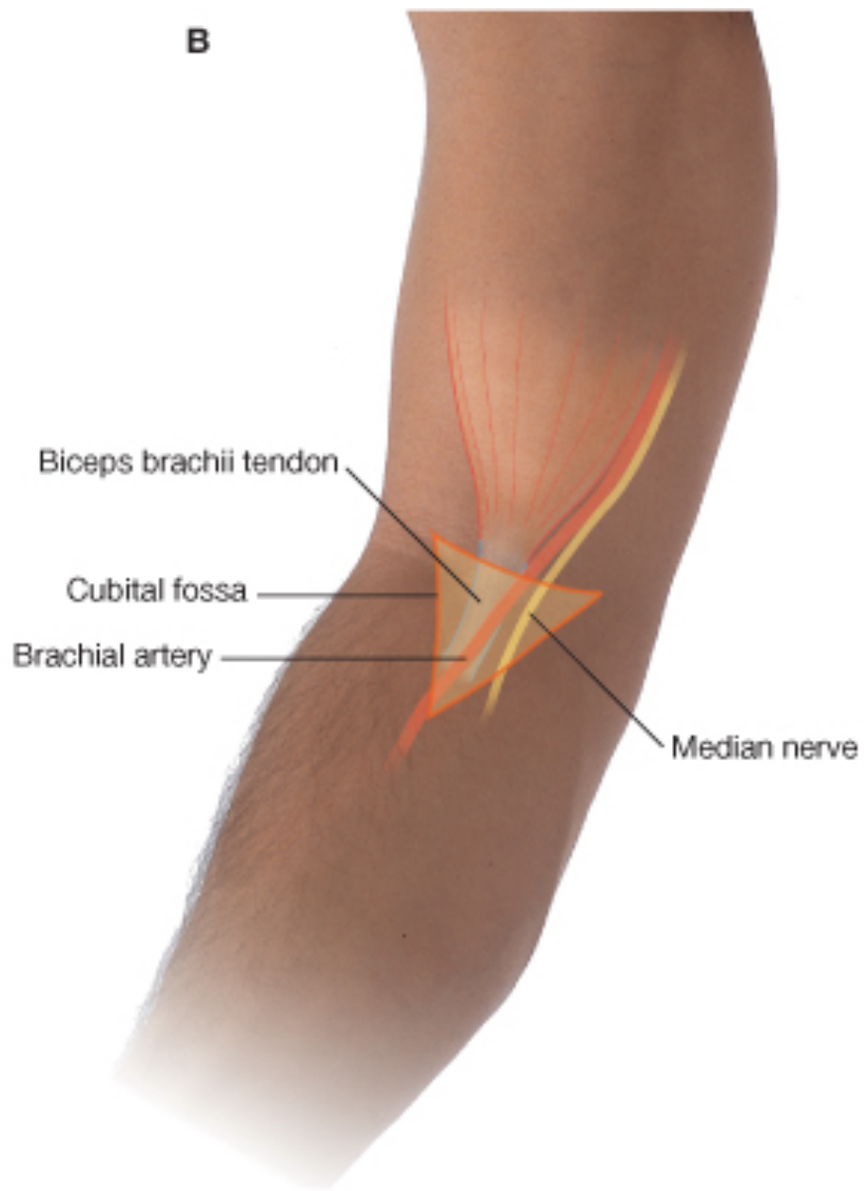

Elsevier. Drake et al: Gray's Anatomy for Students - www.studentconsult.com

© Elsevier. Drake et al: Gray's Anatomy for Students - www.studentconsult

Fossa Cubital (ou Antecubital)

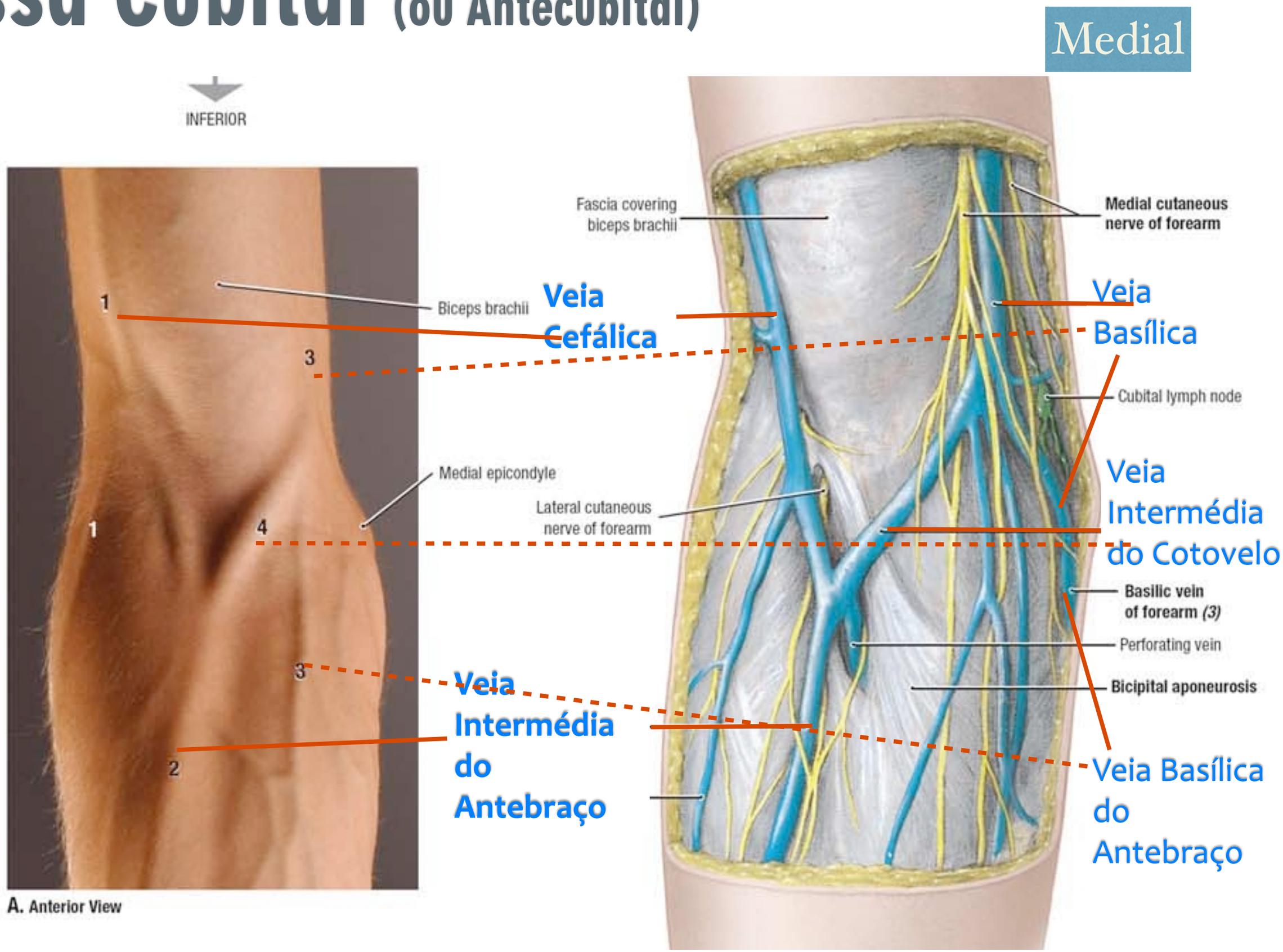

Ulna e rádio

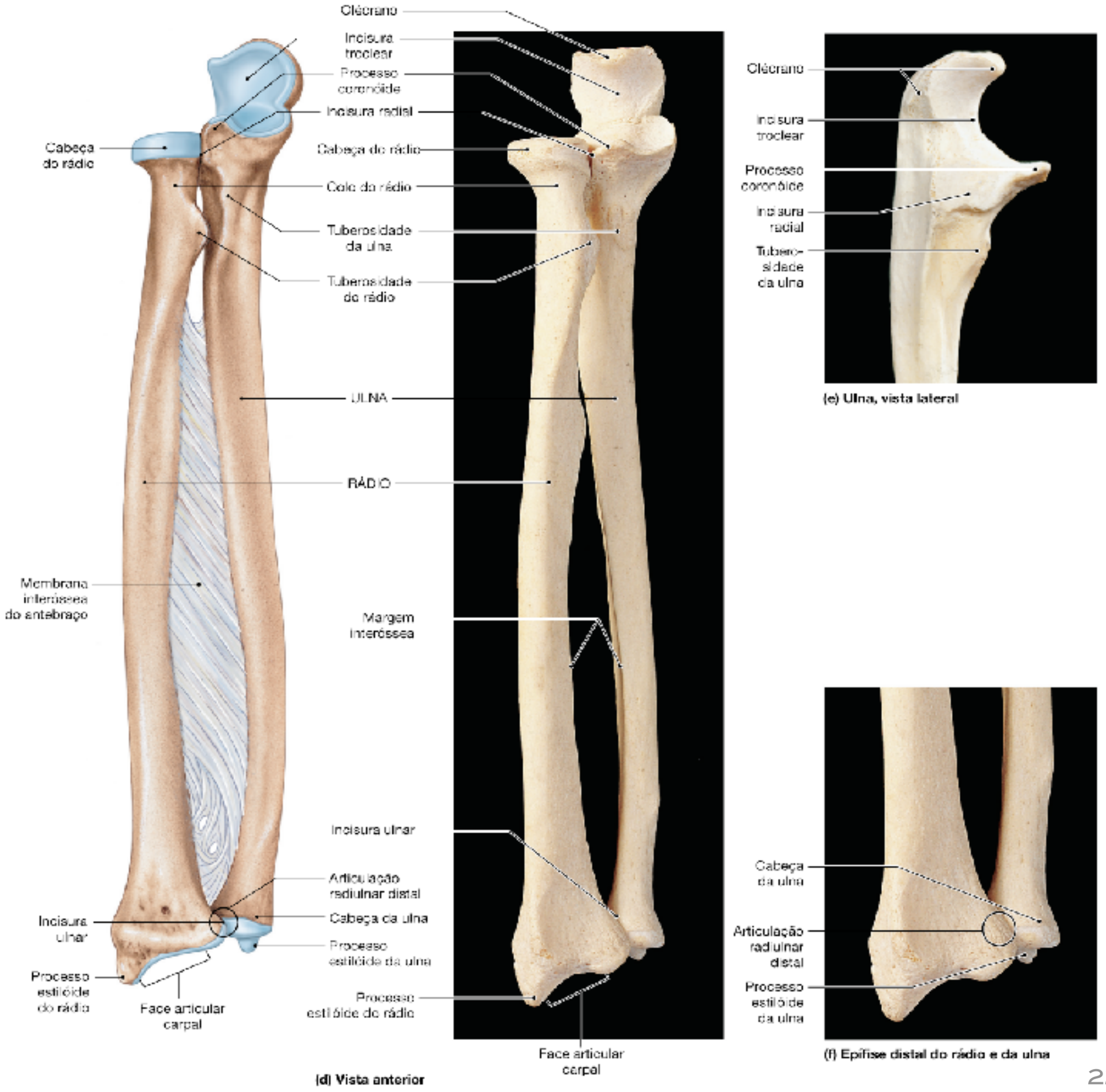
Olécrano
Incisura troclear
Processo coronóide
Incisura radial
Cabeça do rádio
Cabeça do rádio
Colo do rádio
Tuberosidade da ulna
Tuberosidade do rádio
ULNA
RÁDIO
Membrana interóssea do antebraço
Margem interóssea
Incisura ulnar
Articulação radiulnar distal
Cabeça da ulna
Processo estilóide da ulna
Processo estilóide do rádio
Face articular carpal
Incisura ulnar
Processo estilóide do rádio
Face articular carpal
(d) Vista anterior
Olécrano
Incisura troclear
Processo coronóide
Incisura radial
Tuberosidade da ulna
(e) Ulna, vista lateral
Cabeça da ulna
Articulação radiulnar distal
Processo estilóide da ulna
(f) Epífise distal do rádio e da ulna

Ulna e Rádio

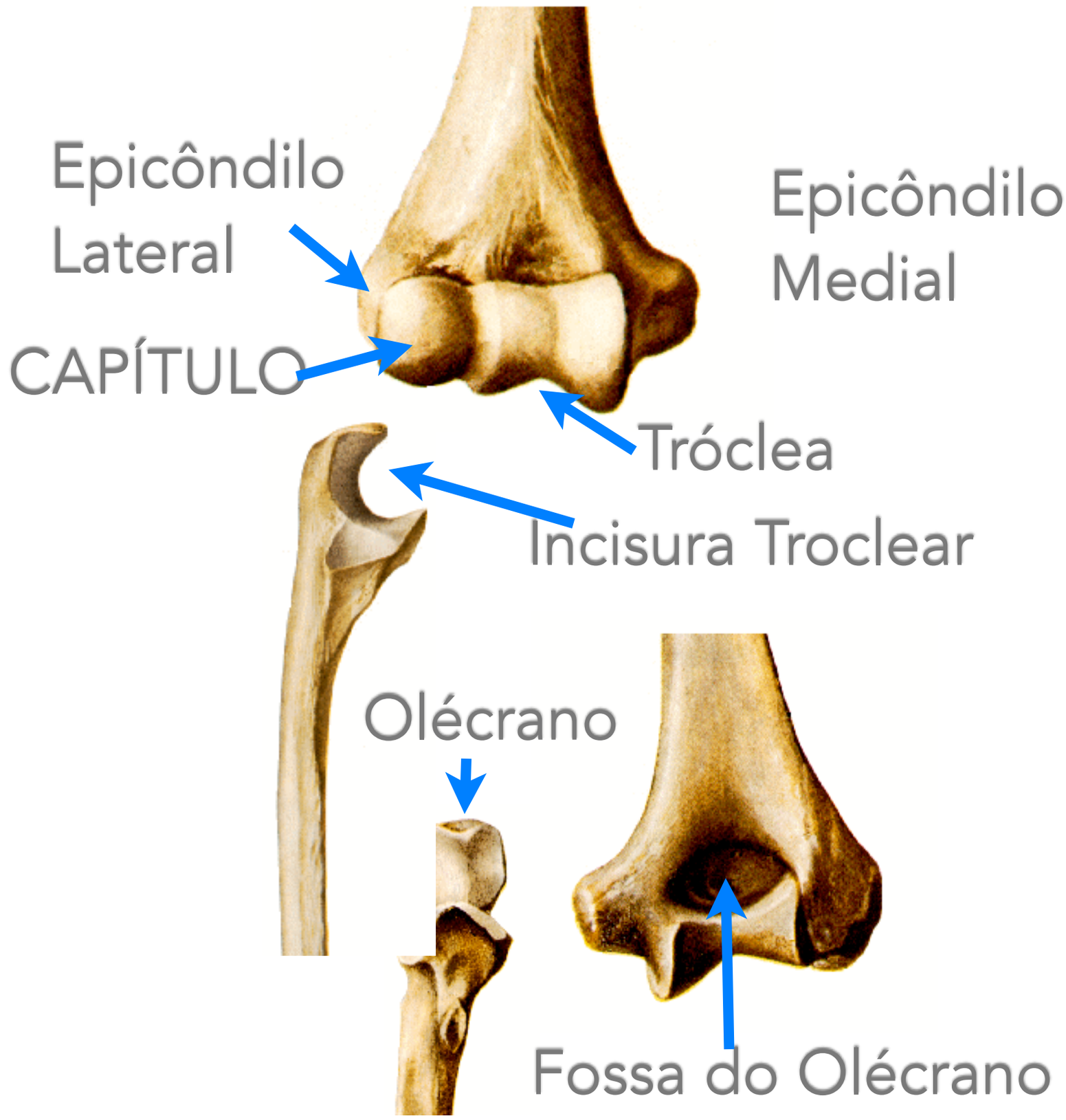
Epicôndilo Lateral
CAPÍTULO
Tróclea
Incisura Troclear
Olécrano
Fossa do Olécrano
Epicôndilo Medial

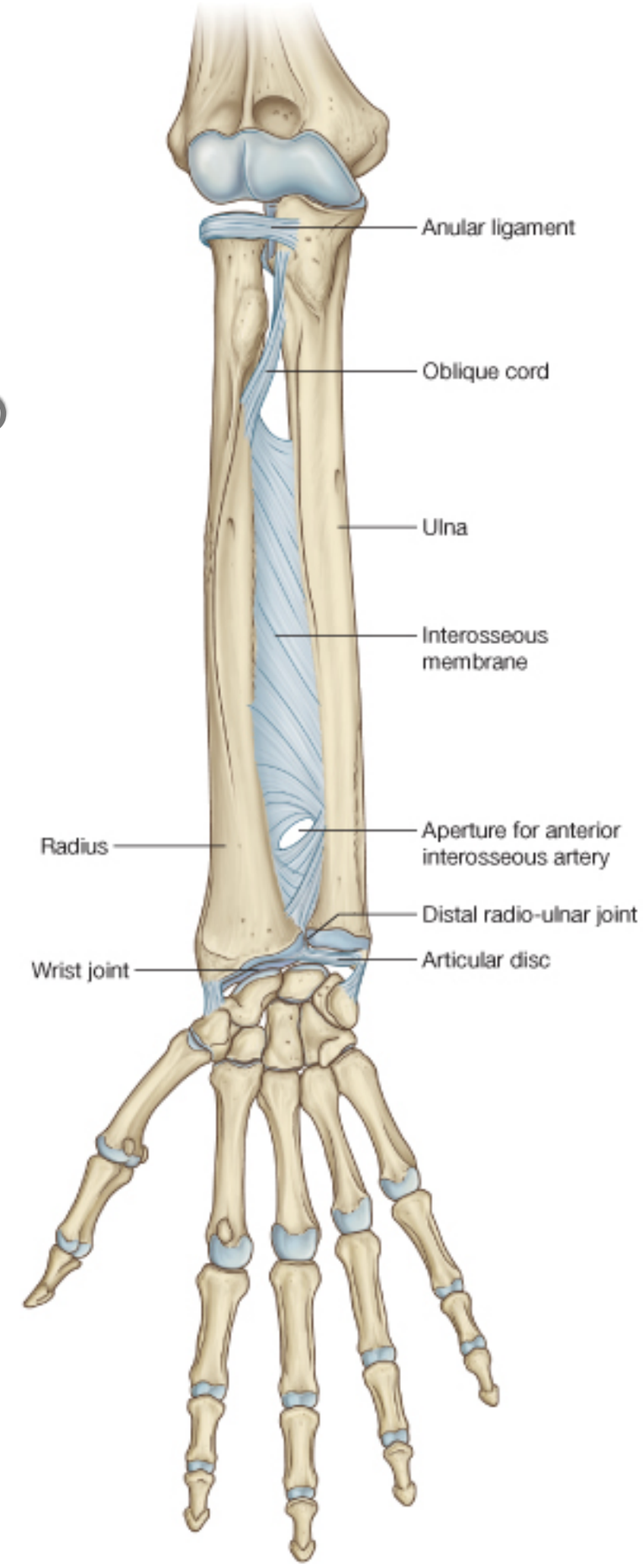
Anular ligament
Oblique cord
Ulna
Interosseous membrane
Radius
Aperture for anterior interosseous artery
Distal radio-ulnar joint
Wrist joint
Articular disc

Acidentes Anatômicos do Rádio

- Cabeça do rádio
- Colo
- Tuberosidade do rádio
- Processo estiloide
- Incisura ulnar
- Face articular cárpica
- Borda ou margem interóssea

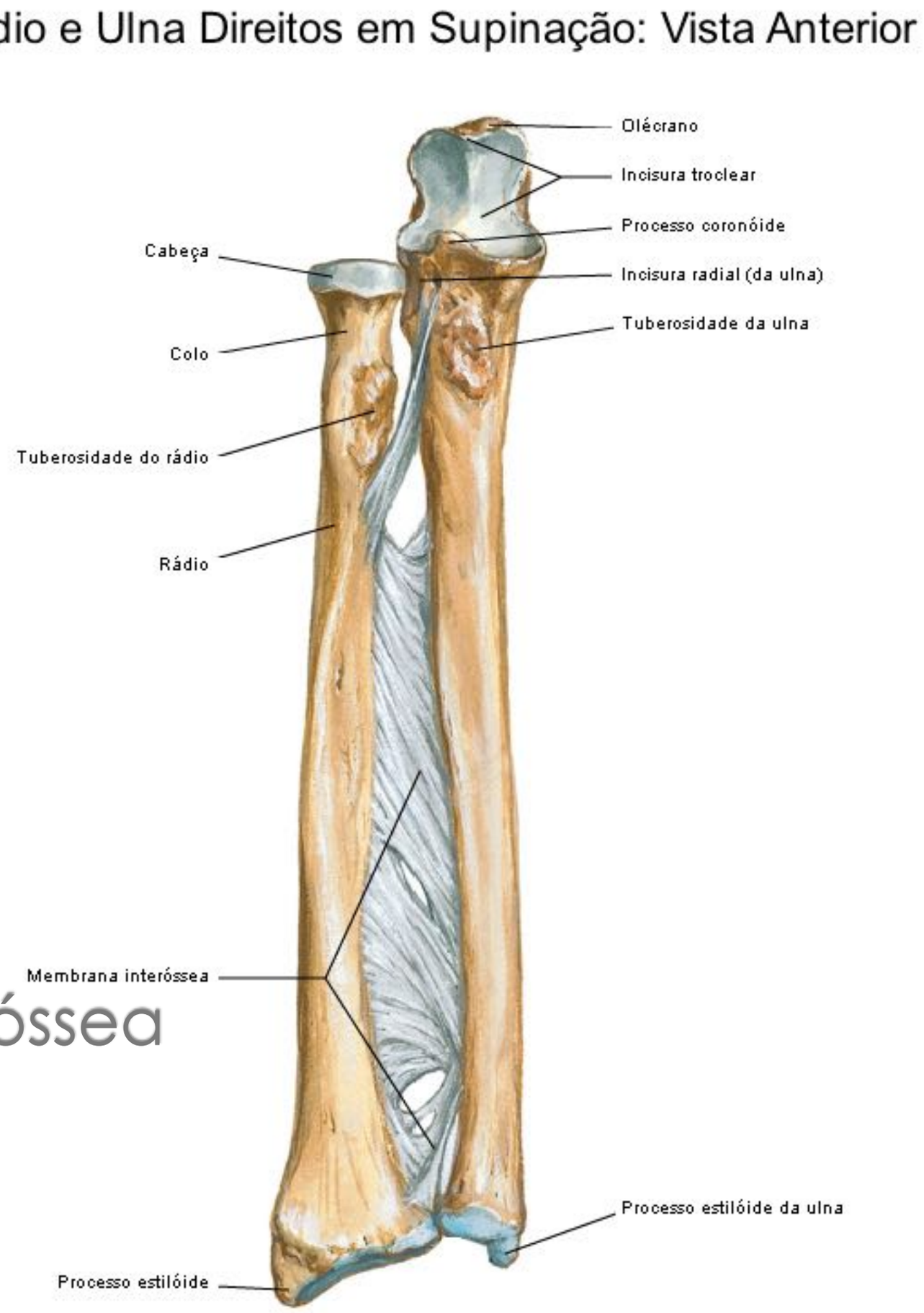

Punho

Proximais:

- Escafoide
- Semilunar
- Piramidal
- Pisiforme

Distais:

- Trapézio
- Trapezoide
- Capitado ou grande osso
- Hamato

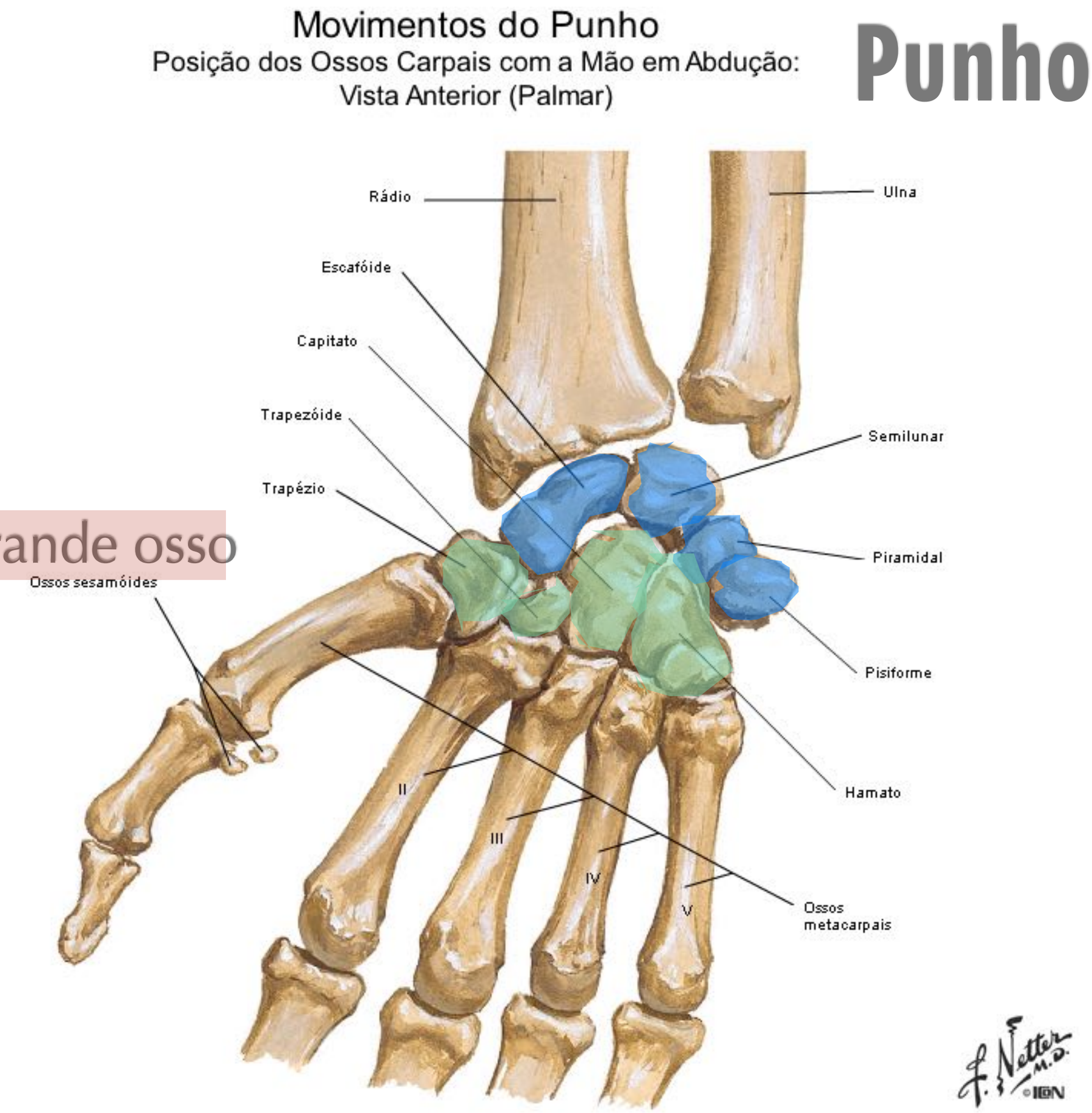

16x

Túnel do Carpo

O túnel carpal é o caminho natural do nervo mediano. Este túnel situa-se no punho (carpo), no qual o assoalho é formado pelos ossos do punho e o teto pelo ligamento carpal transverso, ou retináculo dos flexores

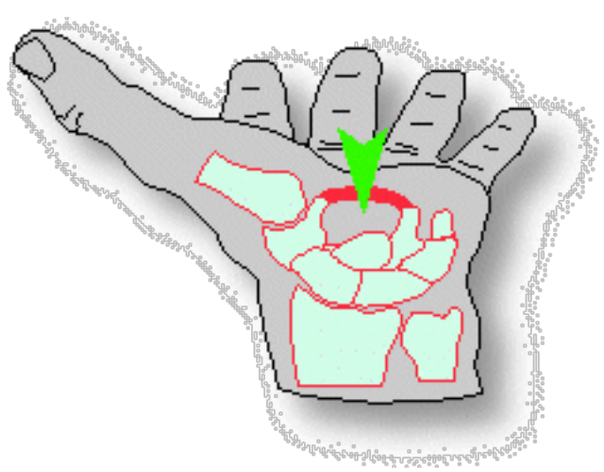

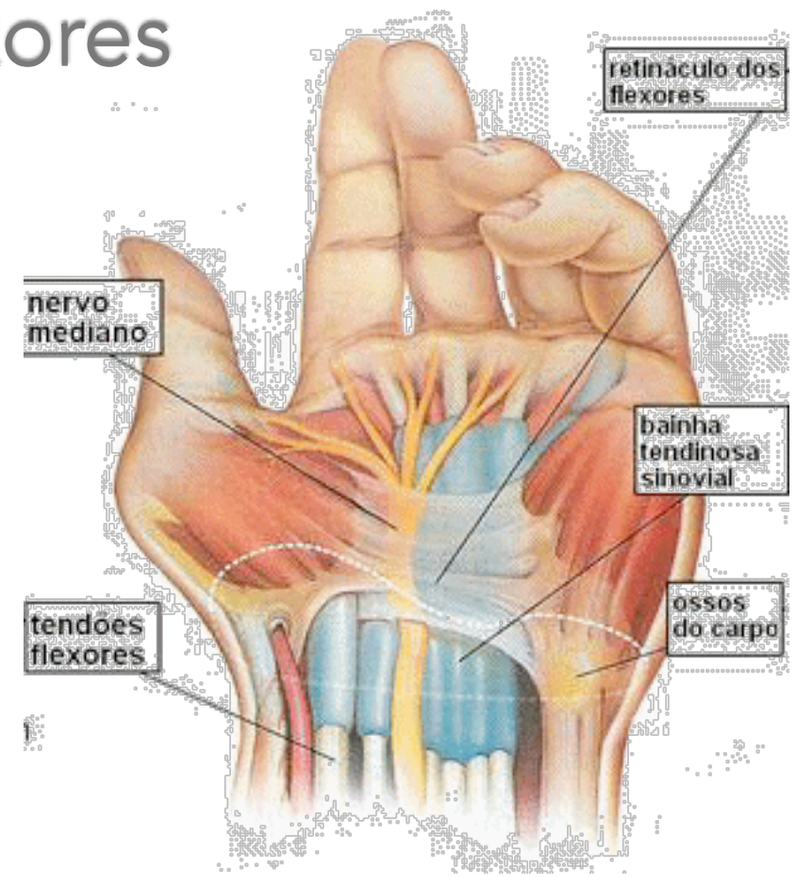

Passam pelo Túnel do Carpo dez estruturas: nove tendões e o nervo mediano.

Síndrome do Túnel do Carpo

Causas:

Inflamação das estruturas que passam no "túnel do carpo" que tornam-se edemaciadas e comprimem o nervo mediano.

Membro Inferior

Cíngulo do Membro Inferior

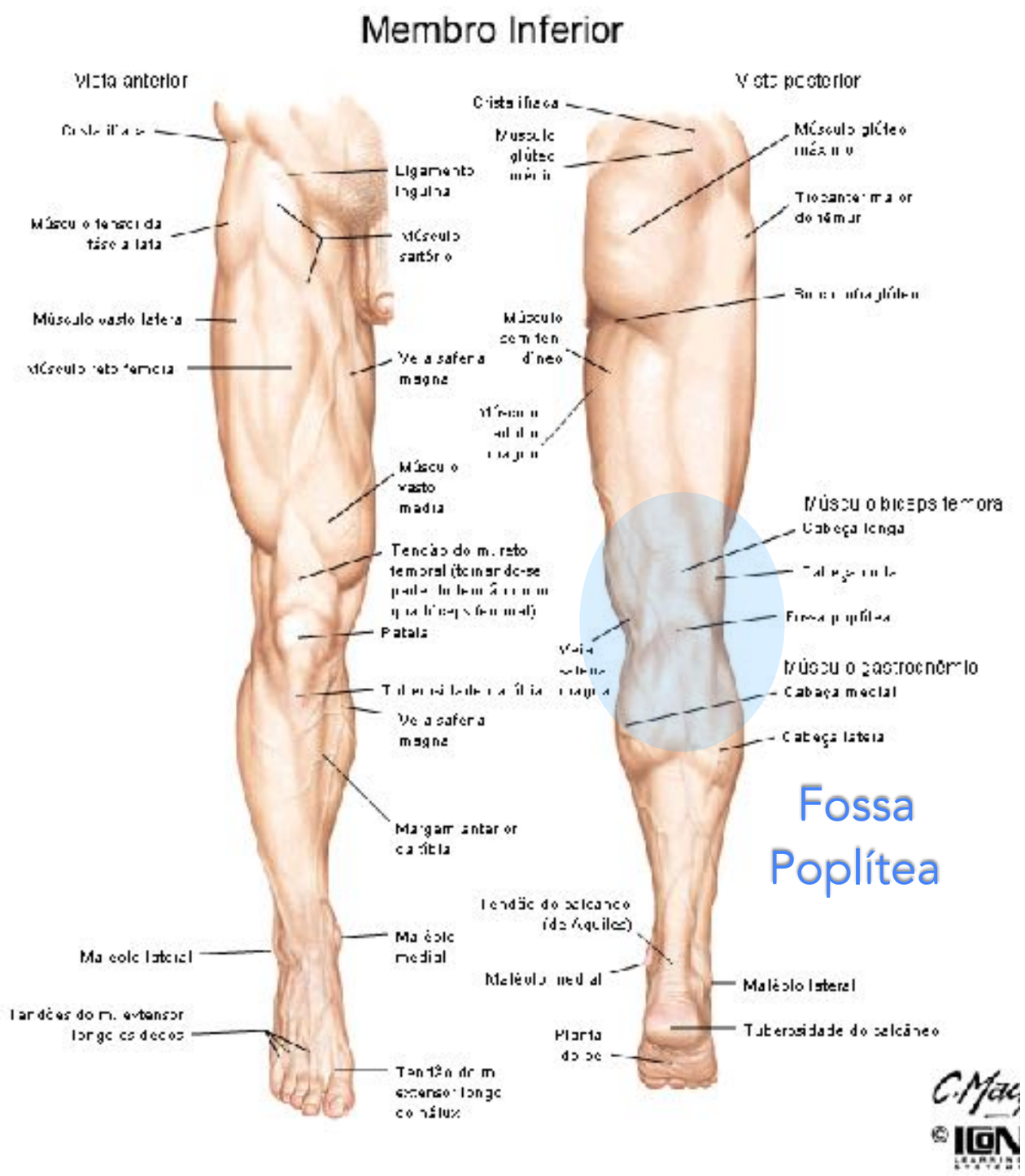

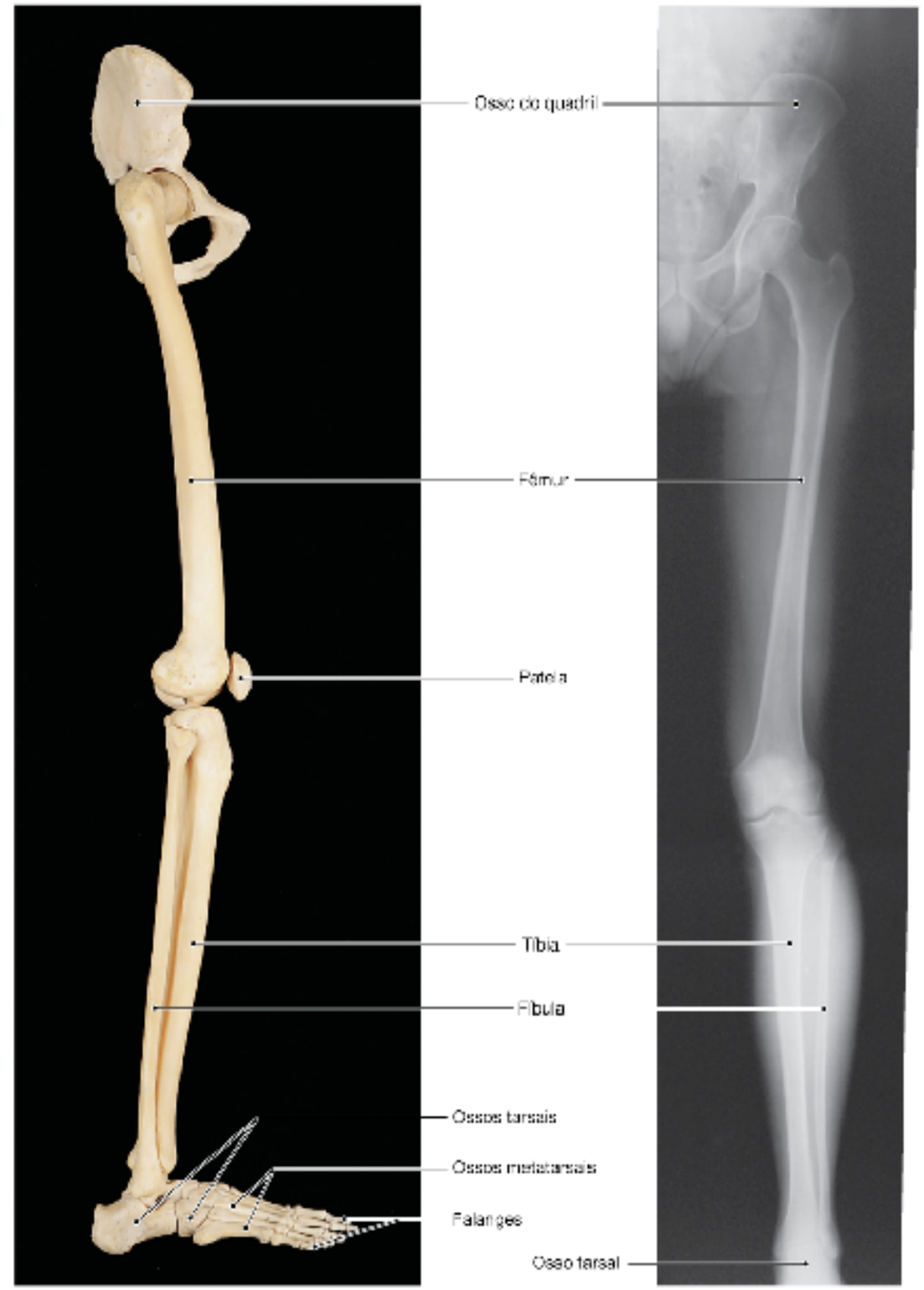

(a) Vista lateral

(b) Radiografia, projeção ântero-posterior

Arcabouço Ósseo do Abdome

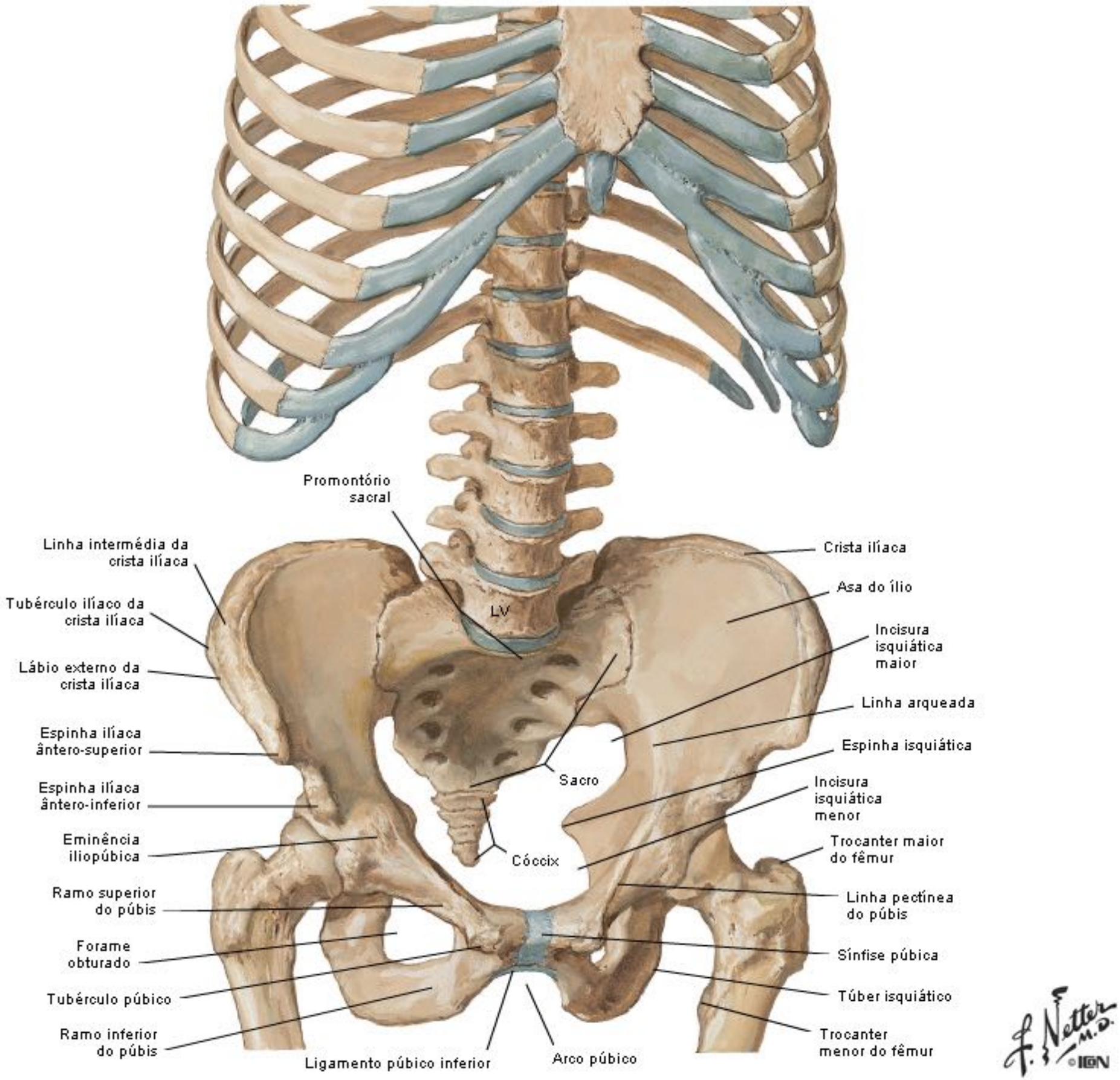

Pelve Maior - Falsa

Pelve Menor - Verdadeira

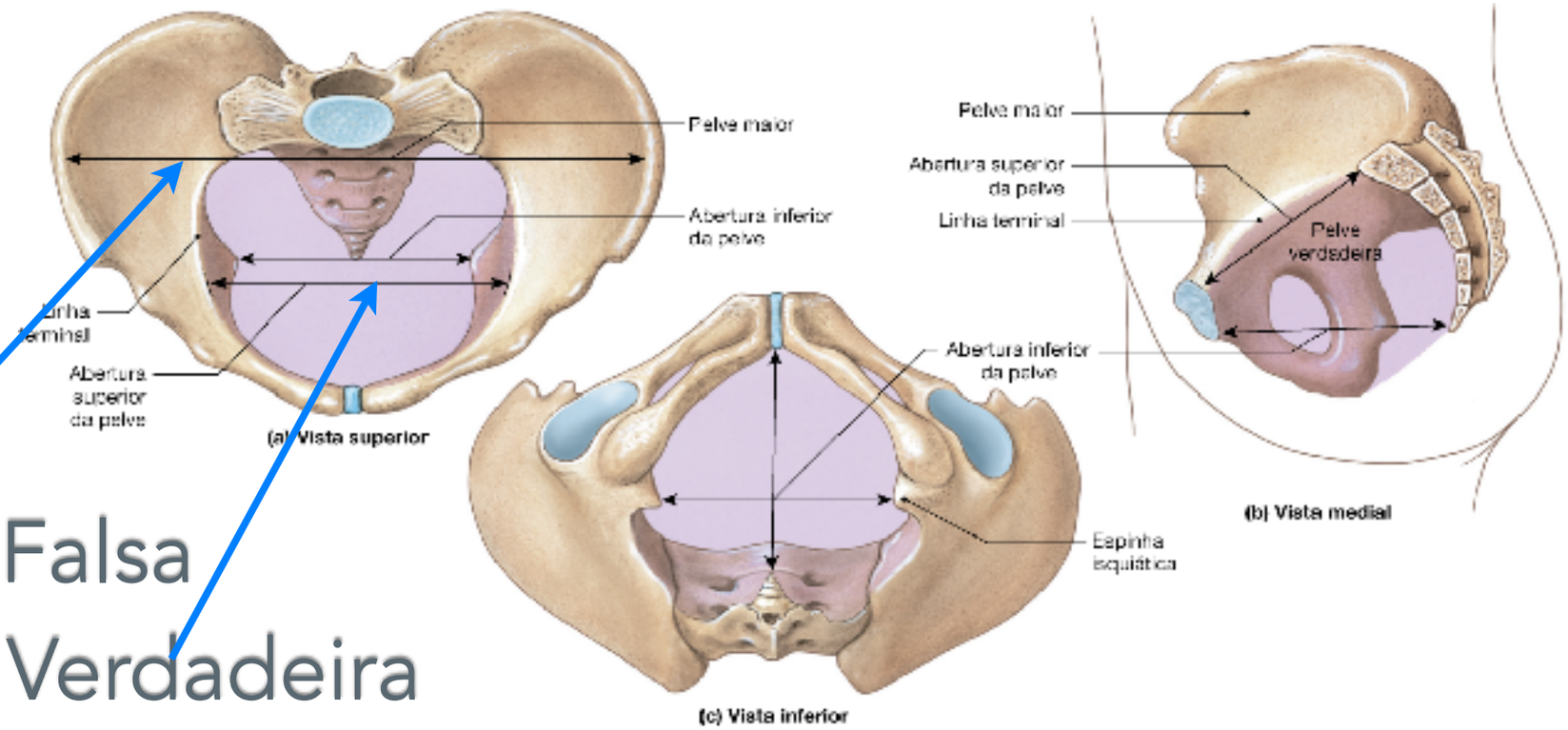

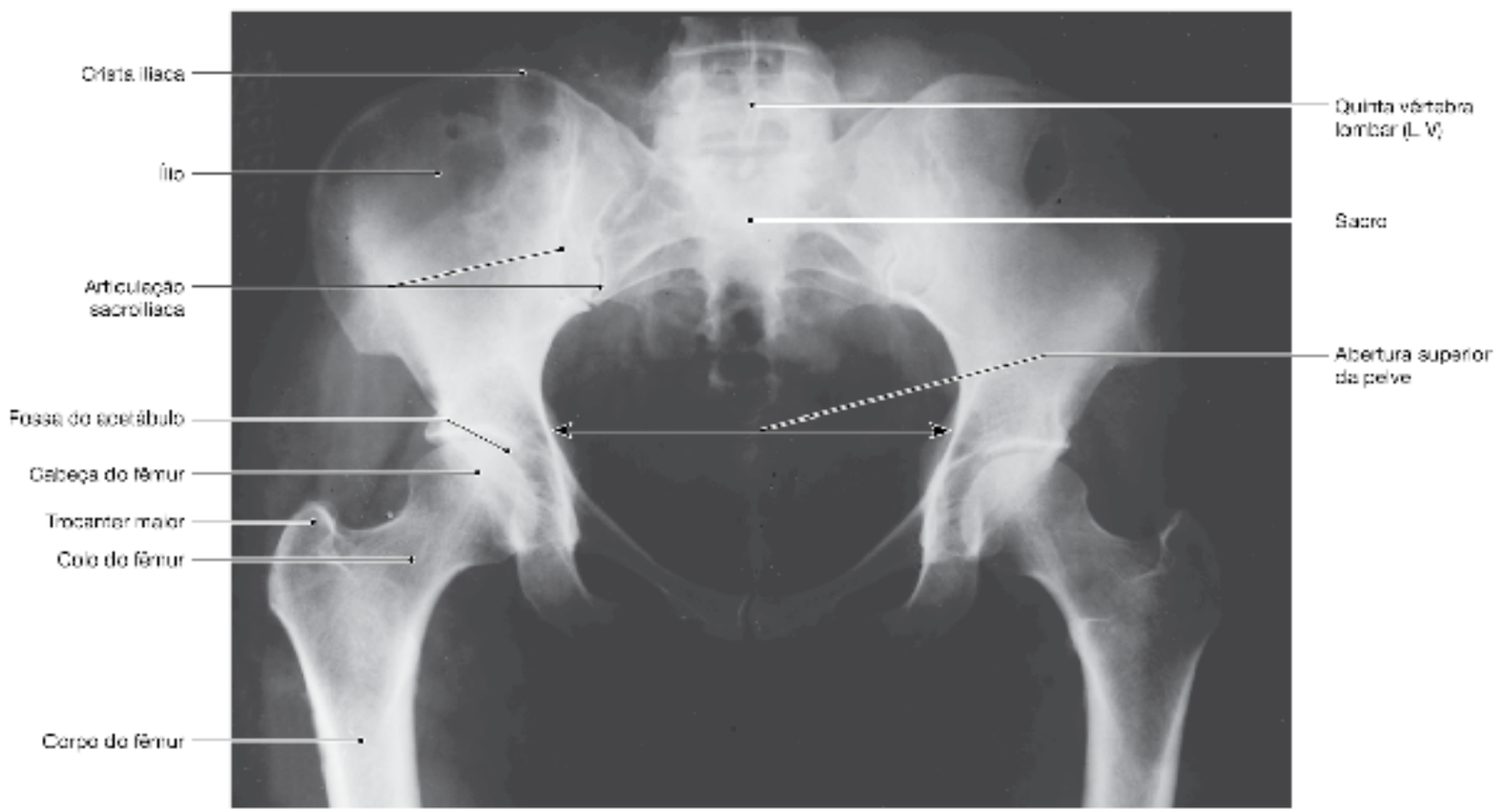

(d) Radiografia da pelve e da epífise proximal do fêmur, projeção ântero-posterior

Figura 7.12 Divisões da pelve.

A pelve é subdividida em pelve menor (verdadeira) e pelve maior (falsa). (a) Vista superior, mostrando a linha terminal e a abertura superior da pelve de um homem. (b) Vista lateral, mostrando os limites da pelve menor (verdadeira) e da pelve maior (falsa). (c) Vista inferior, mostrando os limites da abertura inferior da pelve. (d) Radiografia (projeção ântero-posterior) da pelve e dos fêmures.

Pelve Masculina
x
pelve Feminina

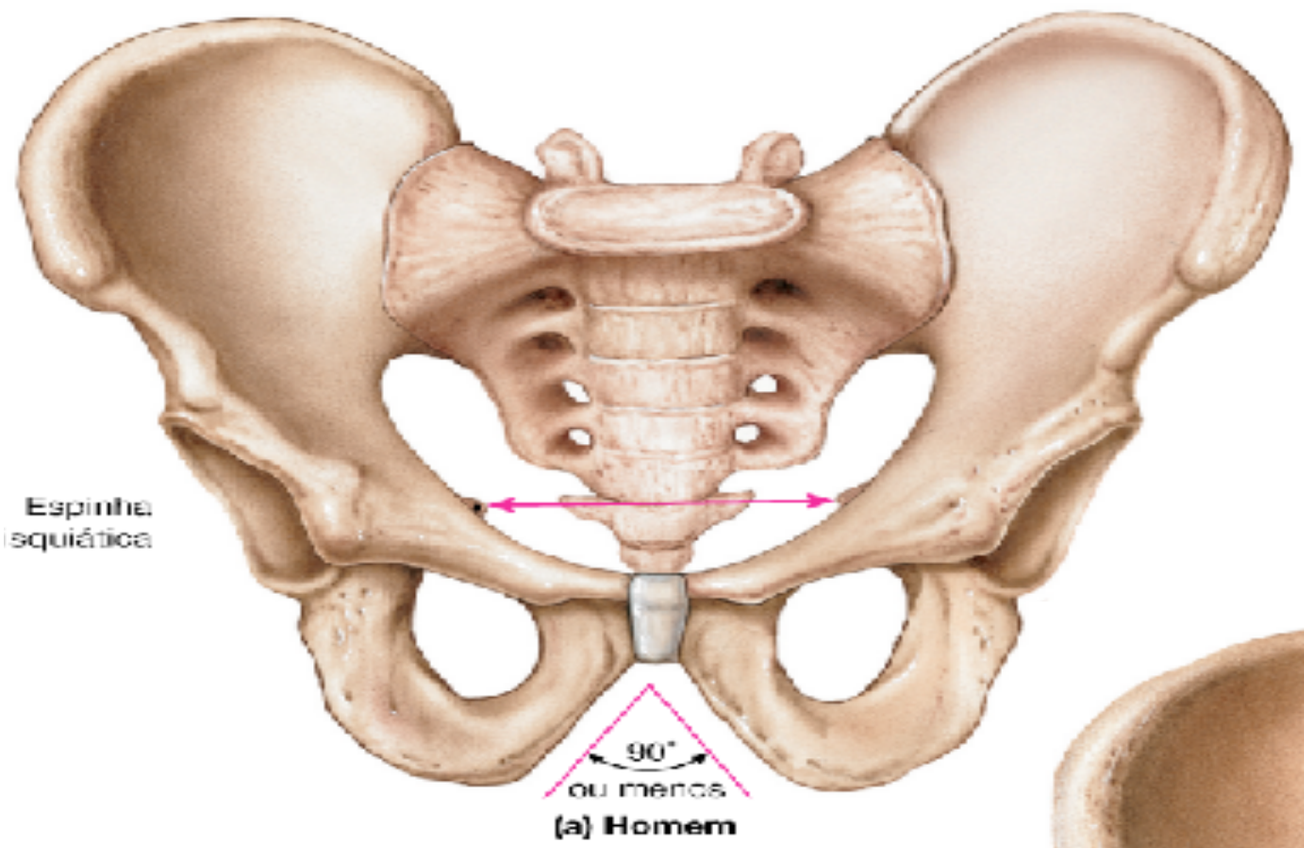

(a) Homem

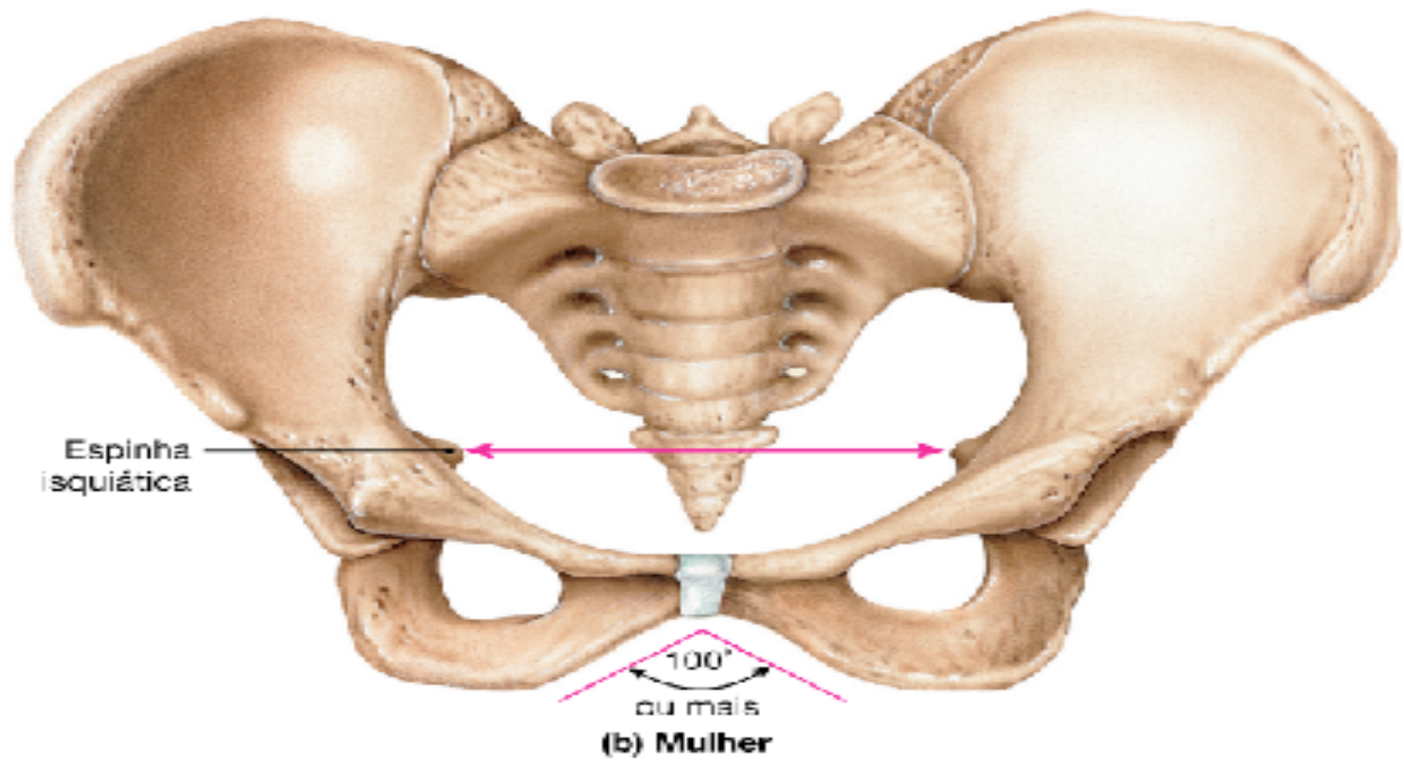

(b) Mulher

Figura 7.13 Diferenças anatômicas entre a pelve masculina e a feminina.

As setas pretas indicam o ângulo subpúbico. Observe o ângulo subpúbico muito mais agudo na pelve de **(a)** um homem, em comparação com o de **(b)** uma mulher. As setas vermelhas indicam a largura da abertura inferior da pelve (*ver Figura 7.12*). A pelve feminina tem abertura inferior muito maior.

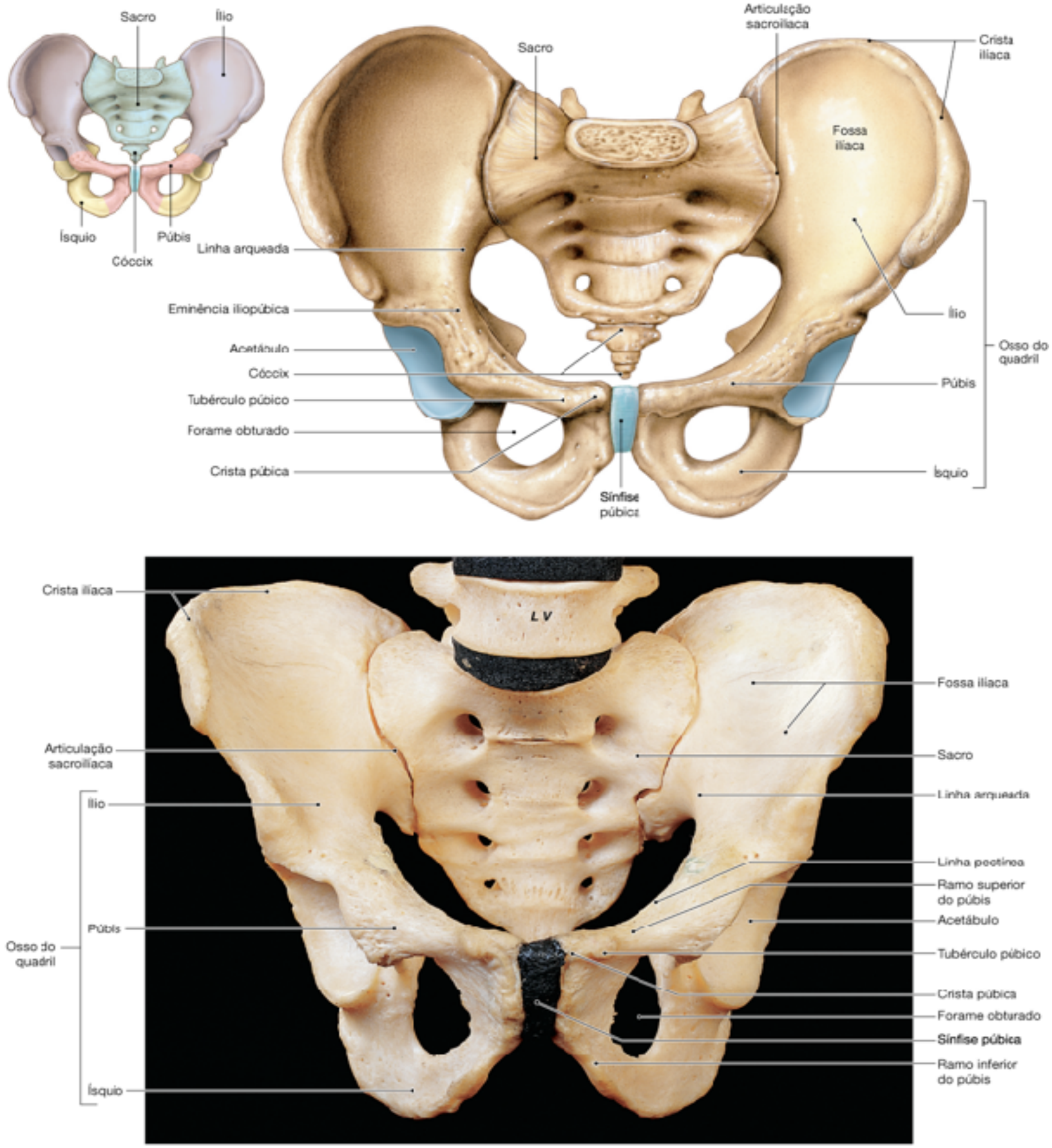

(a) Vista anterior

Figura 7.11 Pelve.
A pelve consiste nos dois ossos do quadril, no sacro e no cóccix. **(a)** Vista anterior da pelve de um adulto do sexo masculino. **(b)** Vista posterior.

Osso do Quadril
Vista Lateral

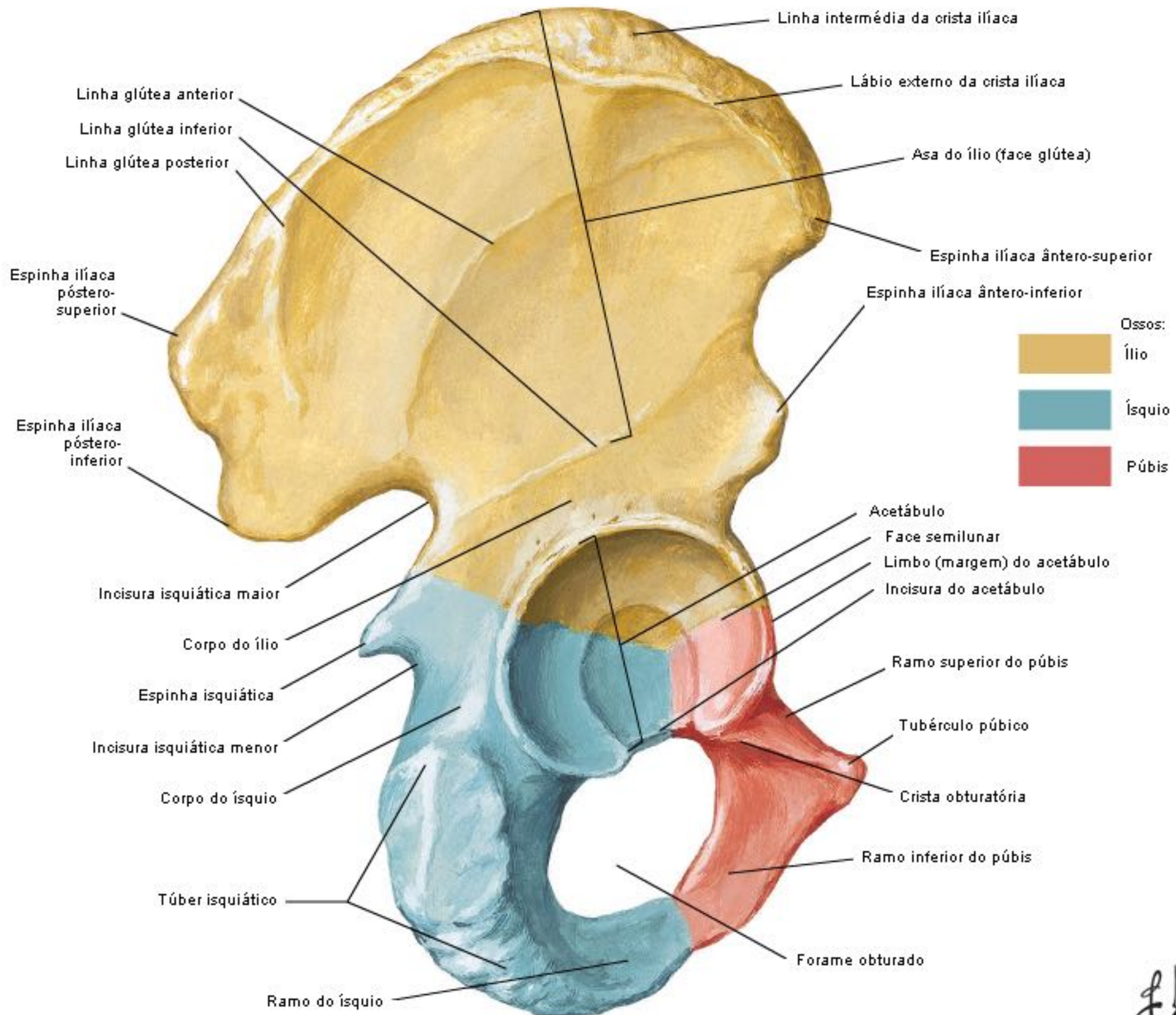

Osso do Quadril
Vista Medial

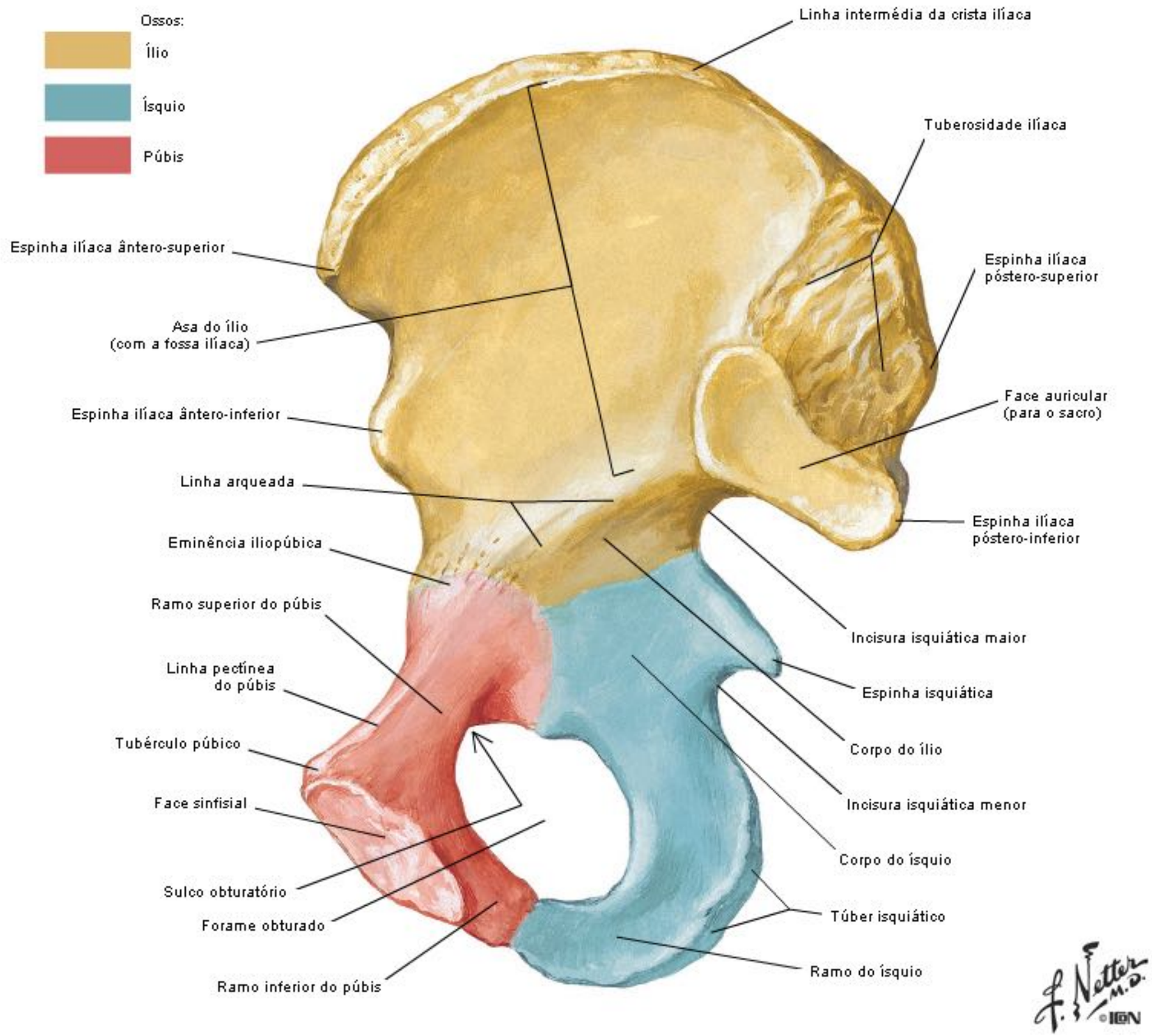

Figura 7.10 Cíngulo do membro inferior.
O cíngulo do membro inferior consiste nos dois ossos do quadril. Cada osso do quadril forma-se em decorrência da fusão de um ílio, um ísquio e um púbis. **(a)** Vista lateral. **(b)** Vista medial.

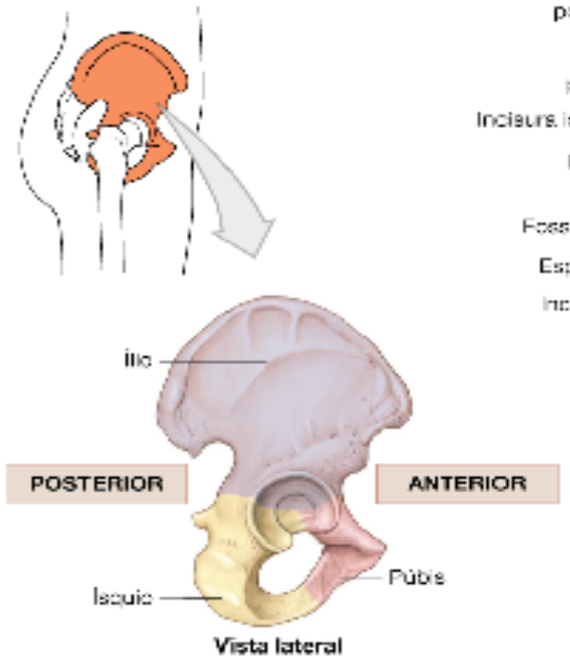

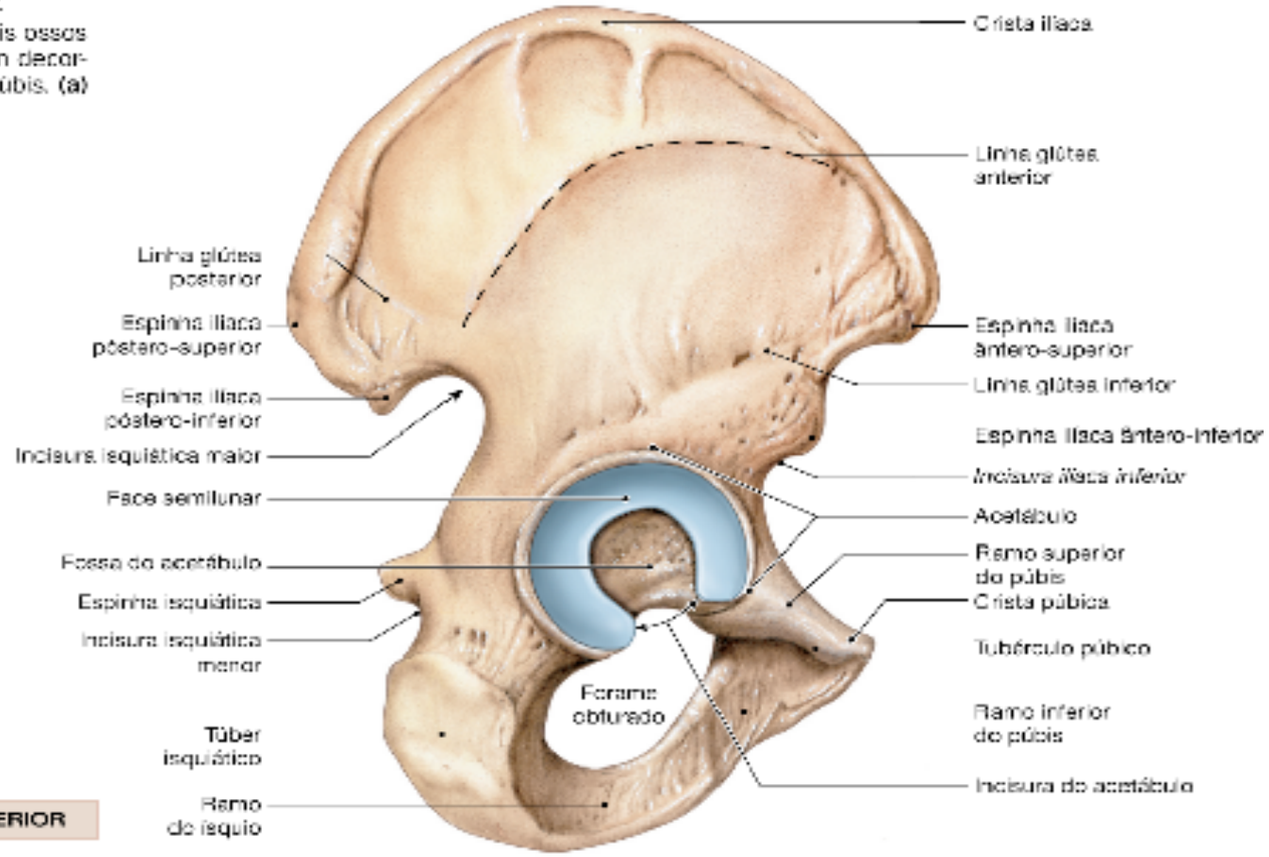

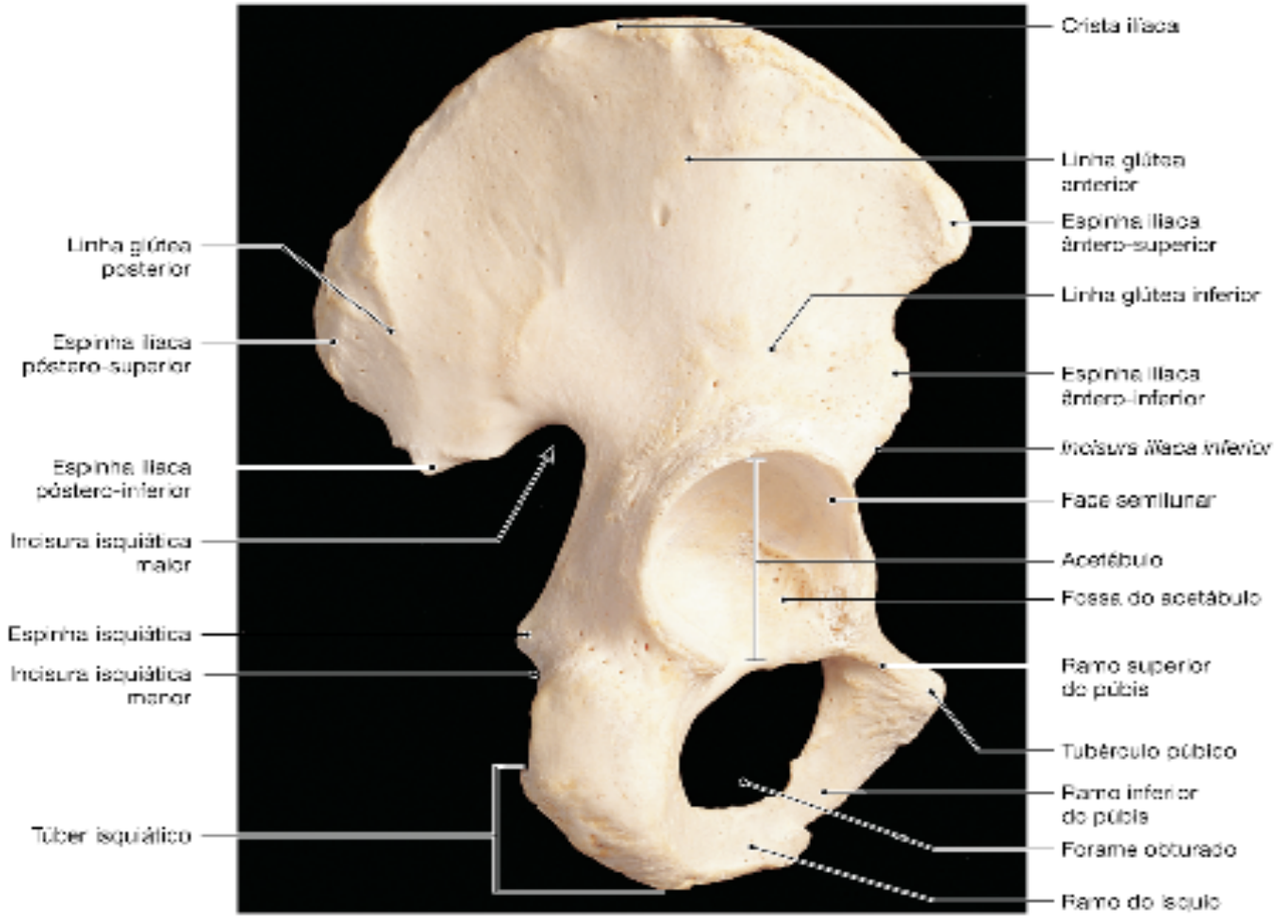

(a) Vista lateral

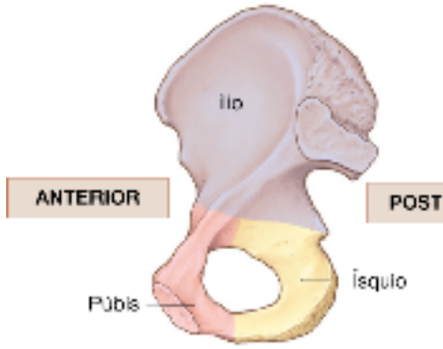

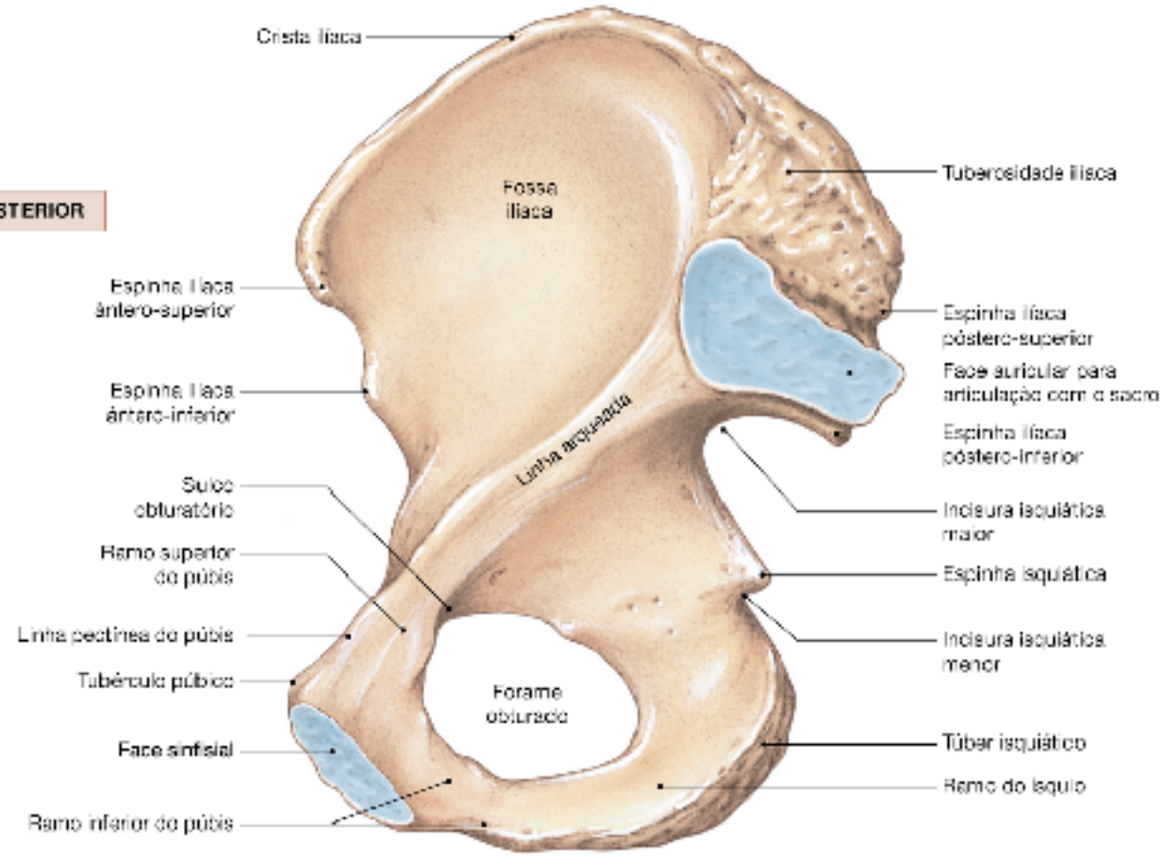

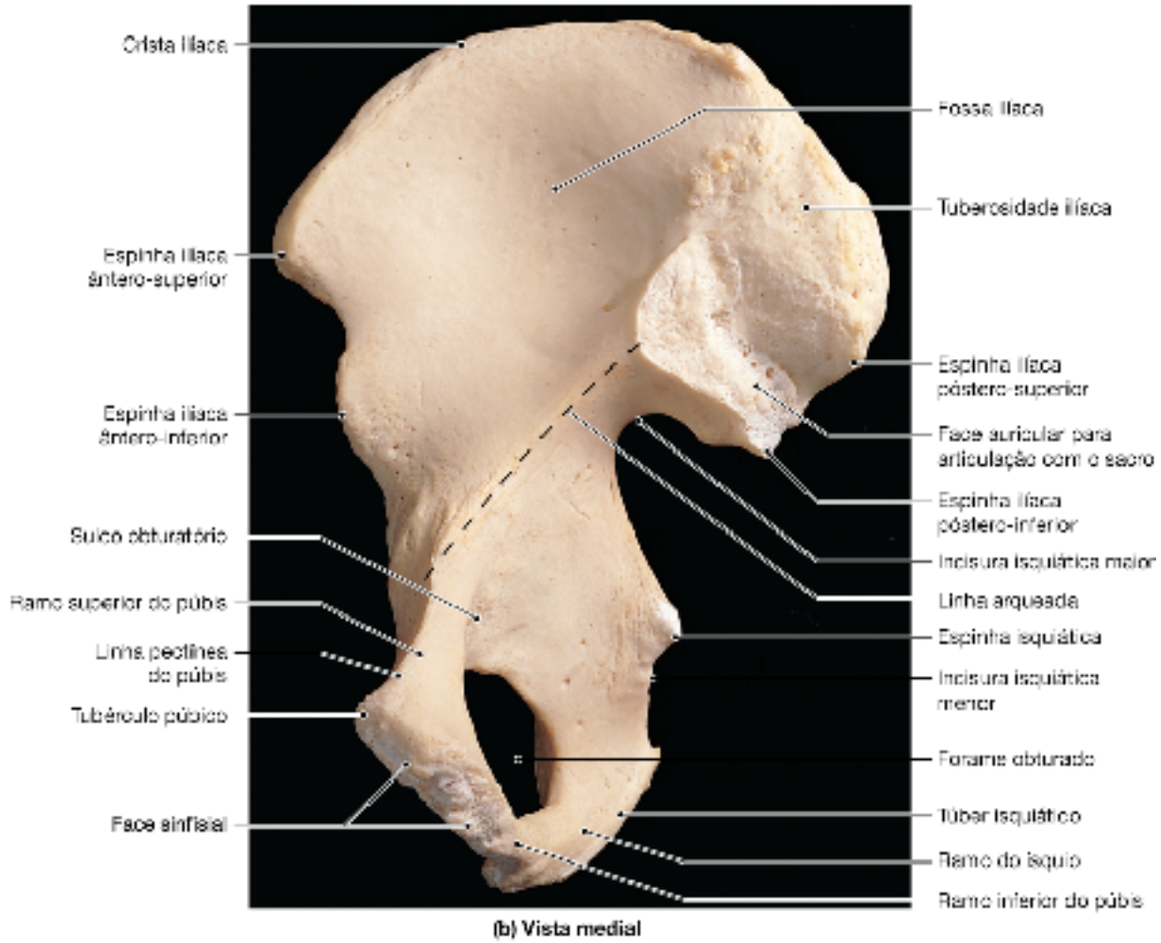

(b) Vista medial

Figura 7.10 *(continuação).*

Fêmur

Face anterior

O fêmur articula-se com o osso pélvico (acetábulo), tíbia e patela.

Não se articula com a fíbula.

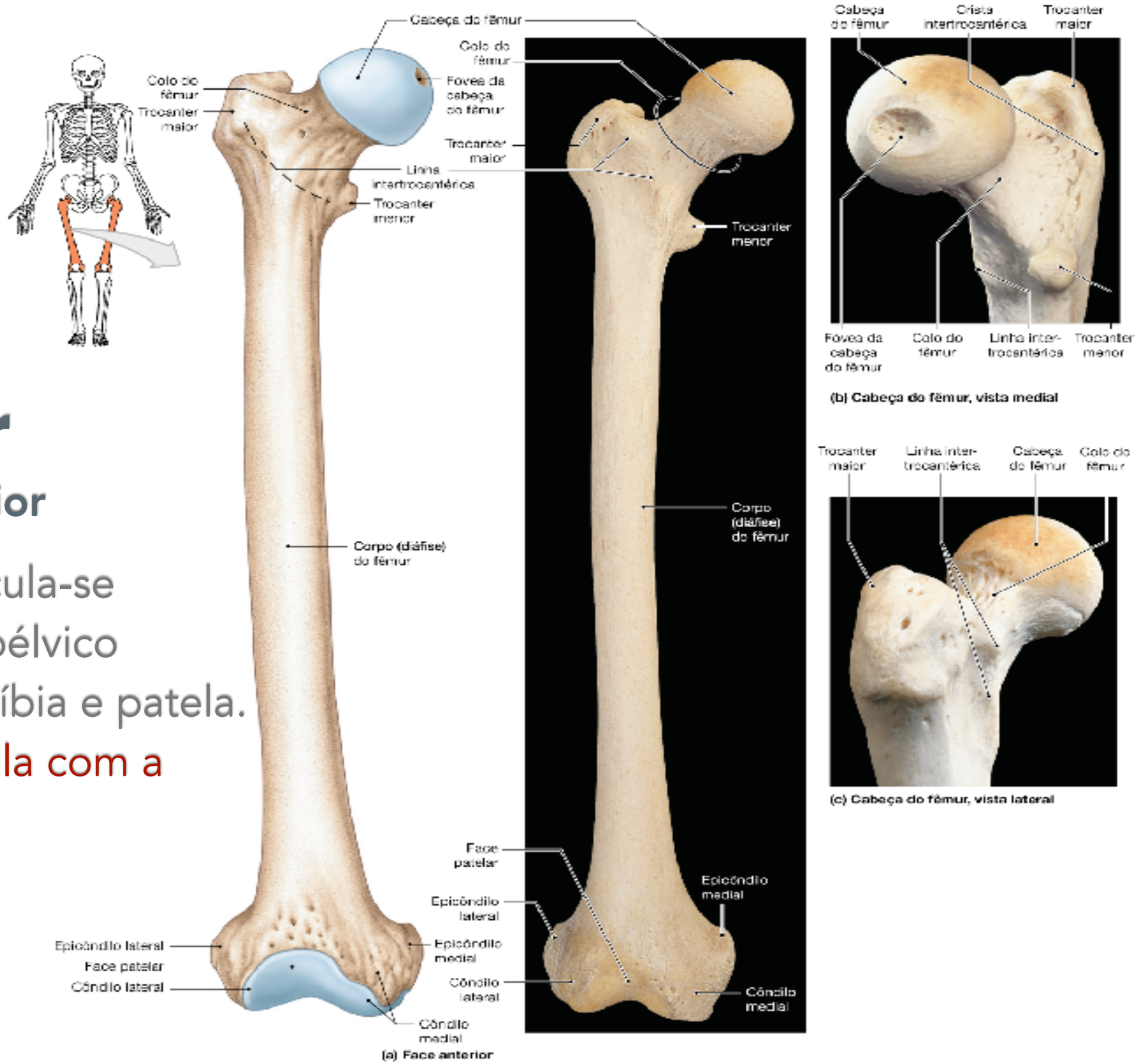

Figura 7.14 Fêmur.
(a) Referências anatômicas na face anterior do fêmur direito. (b) Vista medial da cabeça do fêmur. (c) Vista lateral da cabeça do fêmur. (d) Referências anatômicas na face posterior do fêmur direito. (e) Vista superior do fêmur. (f) Vista inferior do fêmur direito, mostrando as faces articulares que participam da articulação do joelho.

Fêmur

Face Posterior

Fossa Poplítea

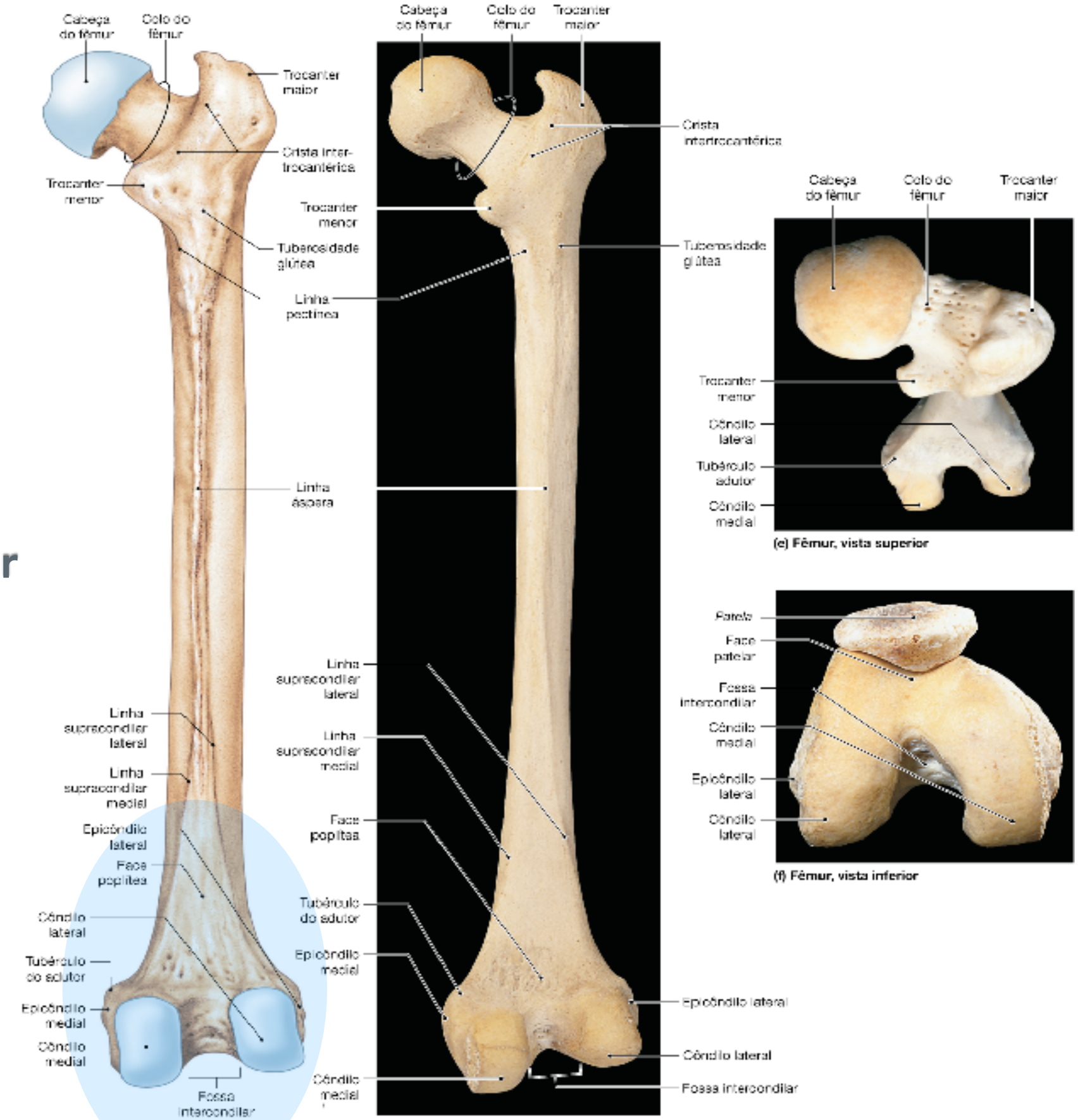

Figura 7.14 *(continuação).*

Patela

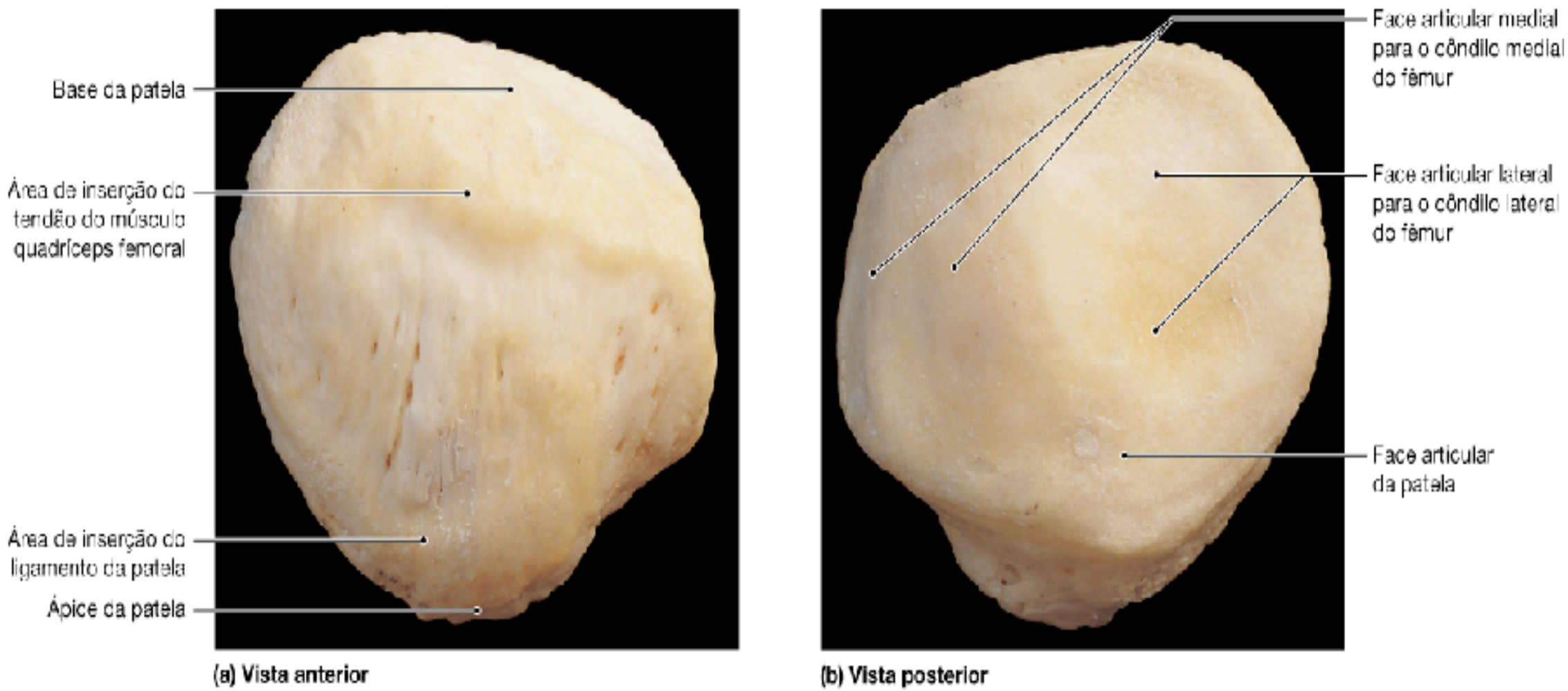

Figura 7.15 Patela.
Este osso sesamóide forma-se no interior do tendão do *músculo quadríceps femoral*. **(a)** Face anterior da patela direita. **(b)** Face posterior.

Tíbia e Fíbula

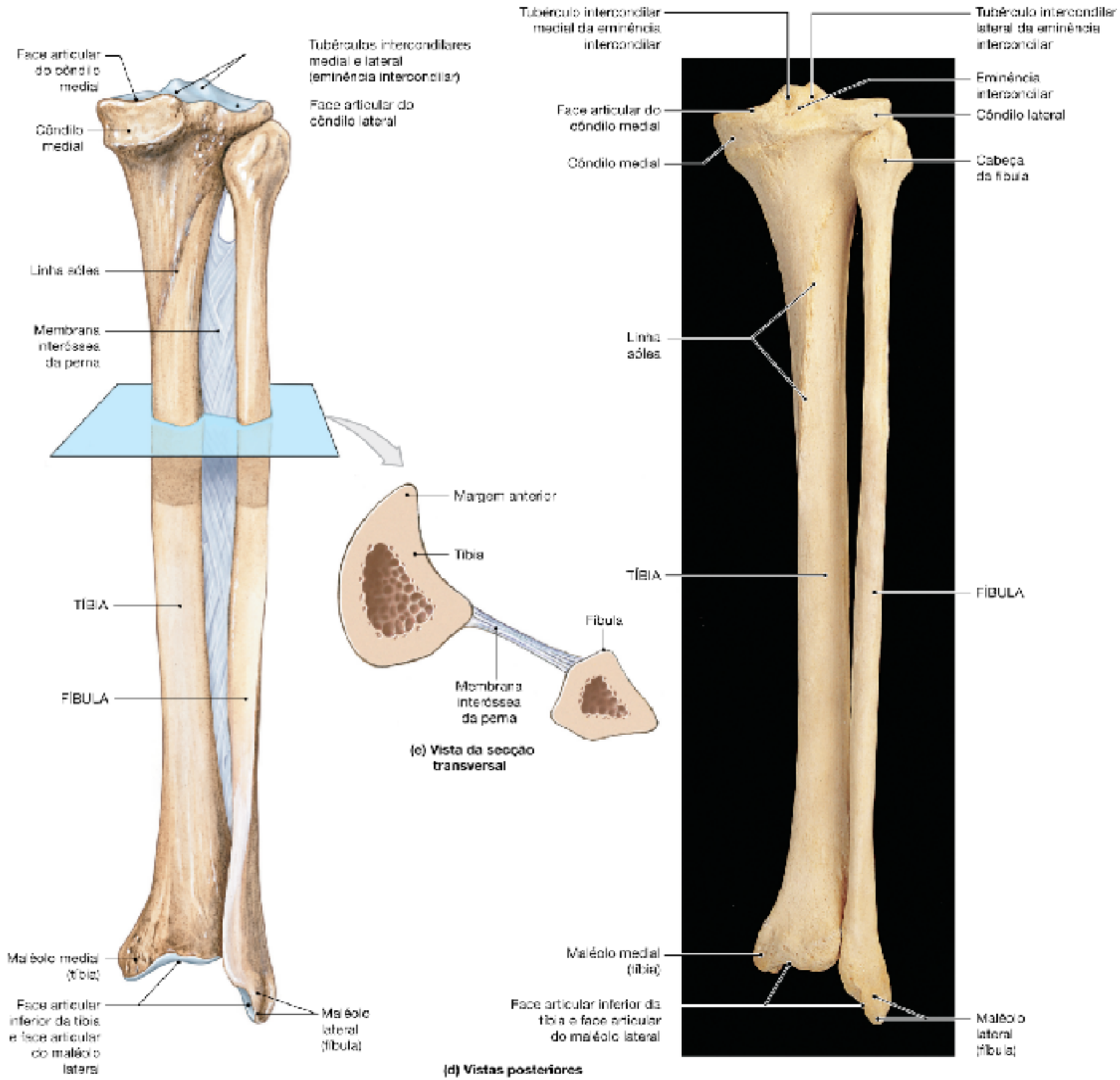

Figura 7.16 ***(continuação).***
(d) Vistas posteriores da tíbia e da fíbula direitas. **(e)** Vista da secção transversal no plano indicado na parte (d).

Tíbia e Fíbula da Perna Direita
Vista Anterior

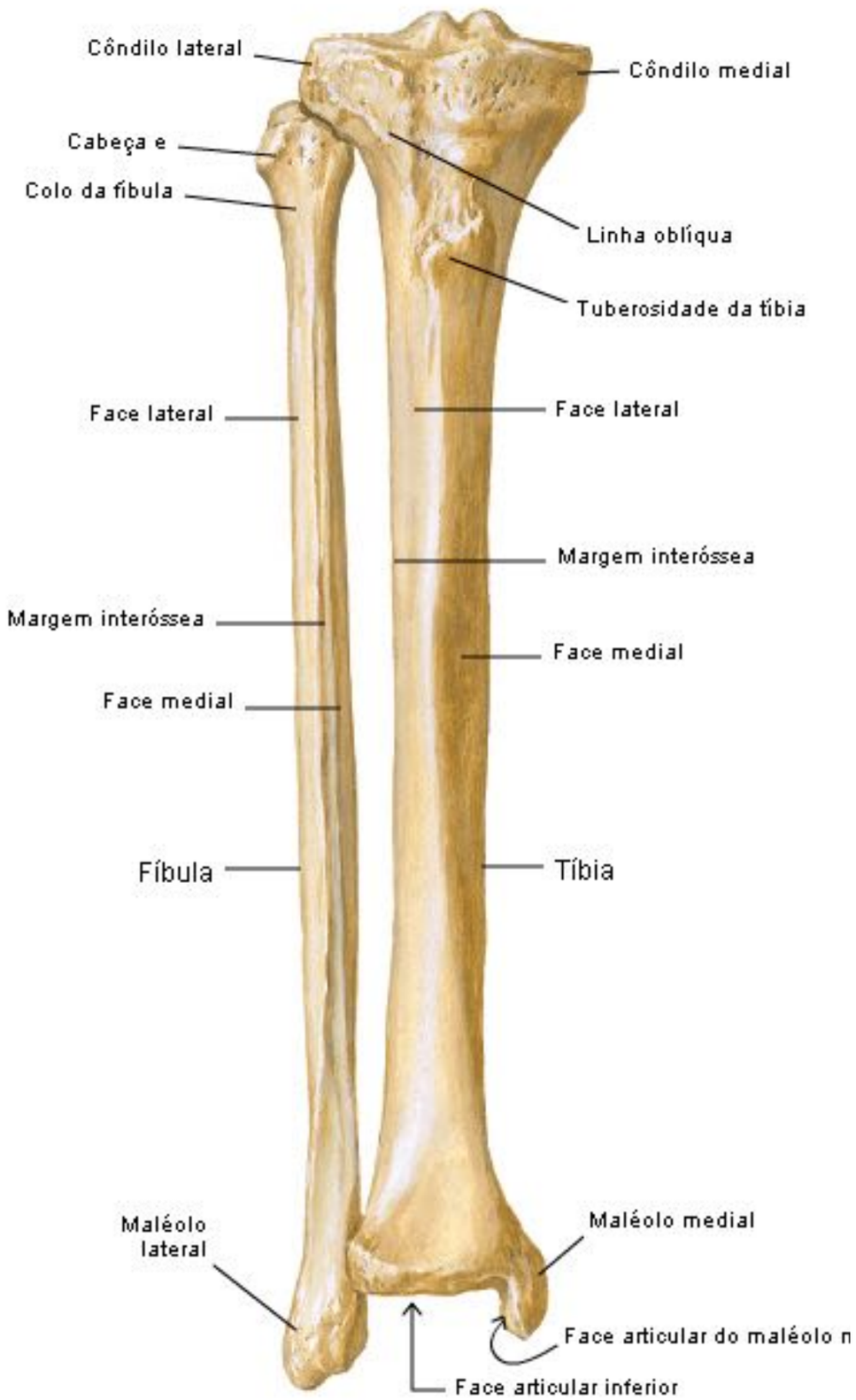

Tíbia e Fíbula da Perna Direita
Vista Posterior

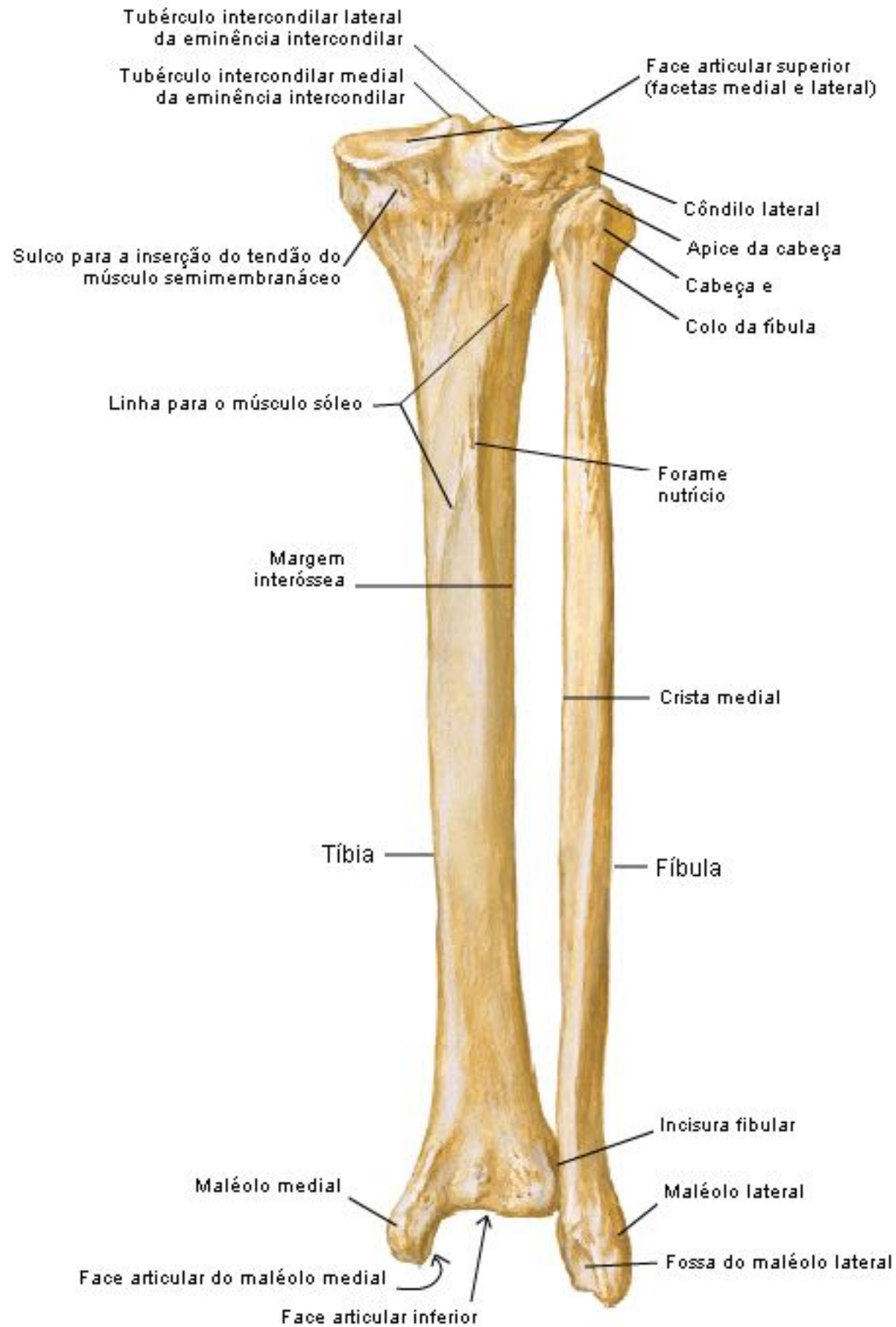

Pé Ósseo

Calcâneo

Tálus

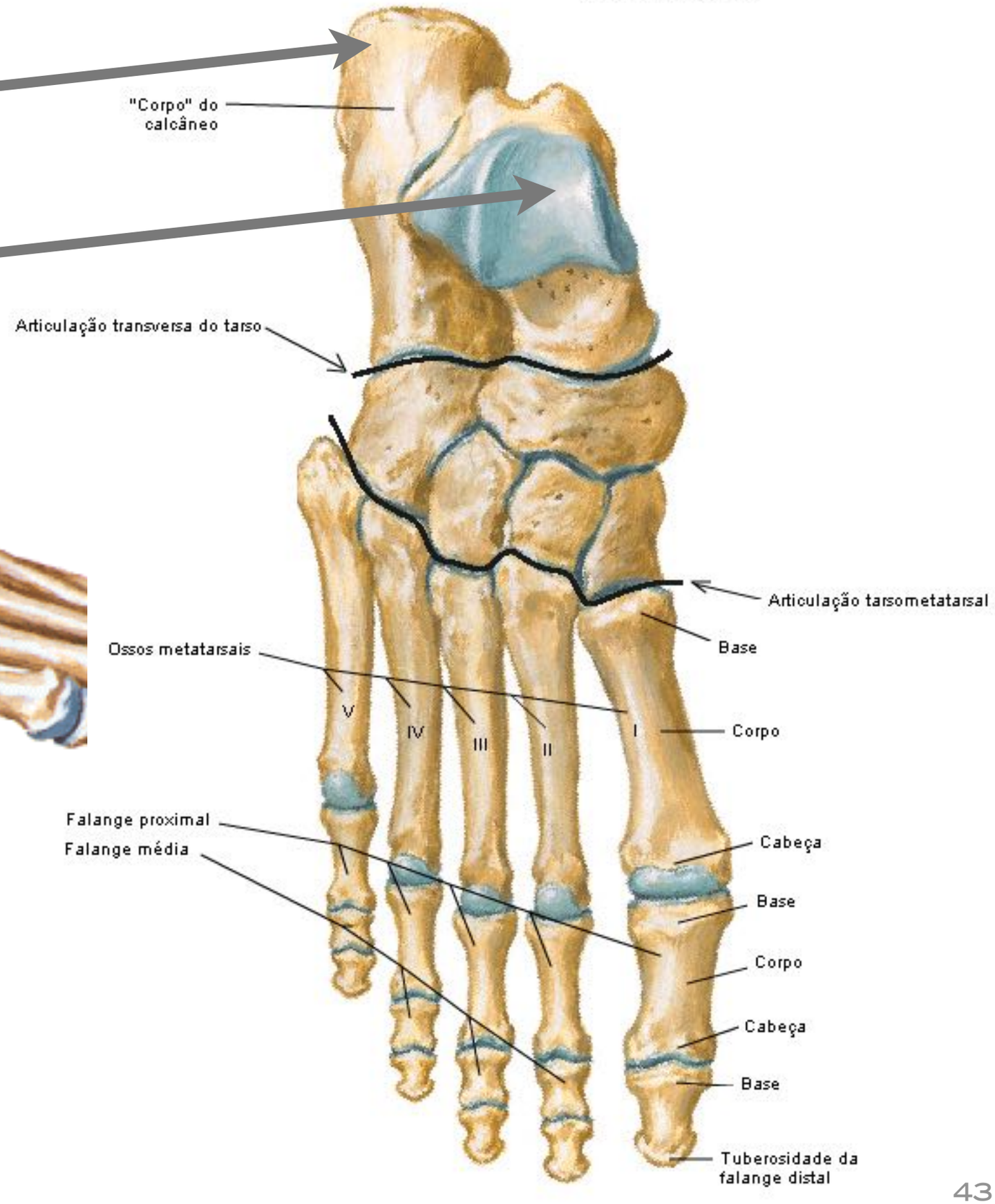

Direitos Reservados - Reprodução e Distribuição Proibidas
Direitos de imagens e texto pertencem aos autores
Parte deste conteúdo é compilada

Obrigado pela atenção!

mussejereissati@hotmail.com
website:
www.mussejereissati.com

Feito em **Apple Keynote**